

07611

CNPC

1986 2.ed.

FL-07611

écnica

ISSN 0100 - 8269

Número 7

Outubro, 1986

**CERATITES, CERATOCONJUNTIVITES
E TUMORES DE OLHOS
EM OVINOS E CAPRINOS:
SUAS PROVÁVEIS CAUSAS E IMPLICAÇÕES**

Ceratites,

1986

FL-07611



32796-1

pesquisa Agropecuária - EMBRAPA
Agricultura
de Caprinos - CNPC

REPÚBLICA FEDERATIVA DO BRASIL

Presidente: José Sarney

Ministro da Agricultura: Iris Rezende Machado

Empresa Brasileira de Pesquisa Agropecuária - EMBRAPA

Presidente: Ormuz Freitas Rivaldo

Diretores: Ali Aldersi Saab

Derly Chaves Machado da Silva

Francisco Ferrer Bezerra

**CERATITES, CERATOCONJUNTIVITES
E TUMORES DE OLHOS
EM OVINOS E CAPRINOS:
SUAS PROVÁVEIS CAUSAS E IMPLICAÇÕES**

2.^a Edição



Empresa Brasileira de Pesquisa Agropecuária - EMBRAPA
Vinculada ao Ministério da Agricultura
Centro Nacional de Pesquisa de Caprinos - CNPC
Sobral, CE

Copyright © EMBRAPA — 1983

Exemplares desta publicação podem ser solicitados ao:

Centro Nacional de Pesquisa de Caprinos - CNPC

Fazenda Três Lagoas

Caixa Postal D-10

62100 Sobral, CE

1.^a Edição: 1983

2.^a Edição: 1986

Tiragem: 3.000 exemplares

Empresa Brasileira de Pesquisa Agropecuária. Centro Nacional de
Pesquisa de Caprinos, Sobral, CE.

Ceratites, ceratoconjuntivites e tumores de olhos em ovinos
e caprinos : suas prováveis causas e implicações. — 2. ed. — Sobral,
1986.

12p. — (EMBRAPA-CNPC. Circular técnica ; 7)

1. Ovino-Olho-Doença. 2. Caprino-Olho-Doença. 3. Ovino-
-Olho-Infecção. 4. Caprino-Olho-Infecção. I. Título. II. Série.

CDD 636.30896

SUMÁRIO

Introdução	5
Causas	7
Sinais Clínicos	8
Transmissão	9
Tratamento e Profilaxia	9
Conclusão	10
Literatura Citada	11

CERATITES, CERATOCONJUNTIVITES E TUMORES DE OLHOS EM OVINOS E CAPRINOS, SUAS PROVÁVEIS CAUSAS E IMPLICAÇÕES

Marina Unanian Dias e Silva¹
Emídio Dias Feliciano da Silva¹

INTRODUÇÃO

As ceratites, ceratoconjuntivites e tumores do olho são doenças que afetam com frequência os ovinos e caprinos, podendo comprometer a produção animal quando não tratadas a tempo (Baas 1977, Caplet & Thibier 1977 e Amstutz 1980).

Afetando a conjuntiva e córnea e, às vezes o globo ocular em seu todo, a ocorrência desta patologia está muito ligada aos fatores como cor de pele e pelo em torno dos olhos e, distintos graus de pigmentação das constituintes dos mesmos (Yeates 1967) (Fig. 1), características estas de certas raças ovinas e caprinas. Desta forma, têm-se observado mais comumente nos ovinos deslanados do Nordeste, da raça Santa Inês branca, atingindo cerca de 5 - 10% do rebanho e nos caprinos da raça Marota (dados ainda não publicados) que estão de acordo com Baas (1977), que mencionou a ocorrência de uma contaminação de até 10% de um rebanho. Nos bovinos da raça Hereford é muito frequente esta patologia, que se conhece como "pink eye" (Yeates 1967).

¹ Pesquisador III. EMBRAPA/CNPCaprinos. 62100 Sobral, CE.

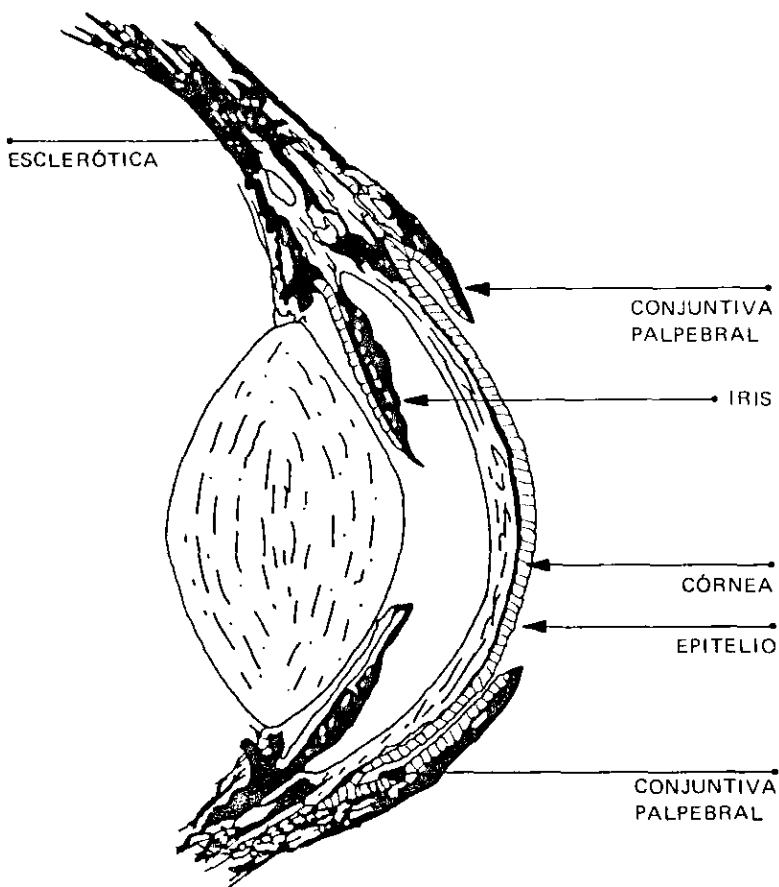


FIG. 1. Estruturas do Globo ocular mais expostas à ocorrência de enfermidades

É discutível a estacionalidade da doença devido aos fatores predisponentes, porque a patologia aparece tanto na estação seca, com poeiras e agentes traumatizantes da pastagem, como nas estações chuvosas em que a umidade é maior, havendo uma maior incidência de moscas e precárias condições higiênicas (Caplet & Thibier 1977, Yeates 1967, Ceratite bovina 1981 e Salmon 1981).

As ceratites e ceratoconjuntivites estão também altamente relacionadas com a radiação solar, tempo de exposição e intensidade da luz (Yeates 1967). Há variações, portanto, com a latitude, altitude e estações do ano, sendo que em posições geográficas de latitude baixa, o período de exposição à luz do sol é maior e mais longo também o ângulo solar (Kopecky et al. 1979 e 1980).

A radiação solar excessiva provoca efeitos patogênicos no epitélio do globo ocular e, completando o efeito da luz solar, as áreas despigmentadas da pele do olho e pelos ao redor, favorecem o aparecimento desta patologia, pois a pigmentação da pele e pelos se relaciona com a maior ou menor absorção de radiações infravermelhas e ultravioletas. As cores brancas refletem mais as ondas infravermelhas e a pigmentação negra (melanina) absorve completamente as ultravioletas que tem efeitos eritematosos. Na ausência dos pigmentos, a radiação atravessa a epiderme provocando alterações nas células o que leva ao aparecimento de doenças (Yeates 1967 e Kopecky et al. 1979, 1980).

CAUSAS

Poderiam ser divididas de acordo com a evolução da enfermidade em causas predisponentes ou primárias e as secundárias ou conseqüências.

Nas primeiras incluem-se as causas que iniciam o processo ou seja, traumatismos provocados por moscas, poeira, vento, hastes secas, pastagens altas, polens e luz solar intensiva, cujo efeito nocivo observa-se principalmente em animais de pele branca e despigmentada (Hiepe 1972, Blood & Henderson 1979, Sales 1979, Ceratite bovina 1981 e Salmon 1981).

Uma vez instalado o processo, que se manifesta via de regra por uma irritação localizada na conjuntiva ou nas pálpebras, surgem infecções, processo secundário, que são provocadas por germes existentes na flora da conjuntiva ou pálpebra ou oriundos do meio ambiente (Baas 1977). Mais comumente são os bacteriococcus Gramnegativos do gênero *Moraxella* que provocam as conjuntivites ou ceratoconjuntivites (Sinha et al. 1979). Além destes germes, encontram-se germes do gênero *Mycoplasma* (McCoulley et al. 1971, Baas 1977 e Stalheim et al. 1982) principalmente na fase crônica e ainda os germes de gênero *Neis-*

seria, (Linguist 1960), Rickettsia (Salmon 1981) e Chlamydia, esta última incluída atualmente na ordem Rickettsiales (Baas 1977 e Abba et al. 1979).

SINAIS CLÍNICOS

O primeiro sintoma é a irritação da conjuntiva seguida de abundante epifora e fotofobia (Sinha et al. 1979). Às vezes, pode ocorrer concomitantemente a inflamação e o engrossamento das pálpebras, ou seja blefarite, podendo afetar ambos os olhos (Baas 1977, Blood & Henderson 1977 e Sinha et al. 1979). Dependendo do grau de acometimento do globo ocular e do tipo de infecção, há uma hiperemia progressiva dos vasos, podendo ser afetada também a córnea, ocorrendo ulcerações e opacidade (Fig. 2). A opacidade da córnea ocorre entre dois ou três dias, e, afeta inicialmente sua parte central (Baas 1977). Muitas vezes com o progredir da doença observa-se presença da secreção de aspecto purulento que afeta as pálpebras, os cílios, bem como, a região periocular, surgindo com o tempo tumores (neoformações) (fig. 3). Pode ser afetada ainda a esclerótica e, em casos de ceratite total muitas vezes ocorre a saída do cristalino (Baas 1977, Blood & Henderson, 1979 e Sinha et al. 1979). Em alguns casos, conforme o agente patogênico, a ceratoconjuntivite é acompanhada de pneumonias ou artrites (Baas 1967).

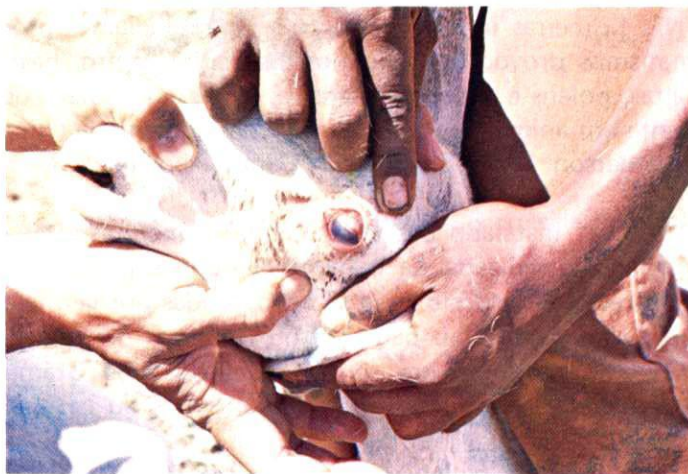
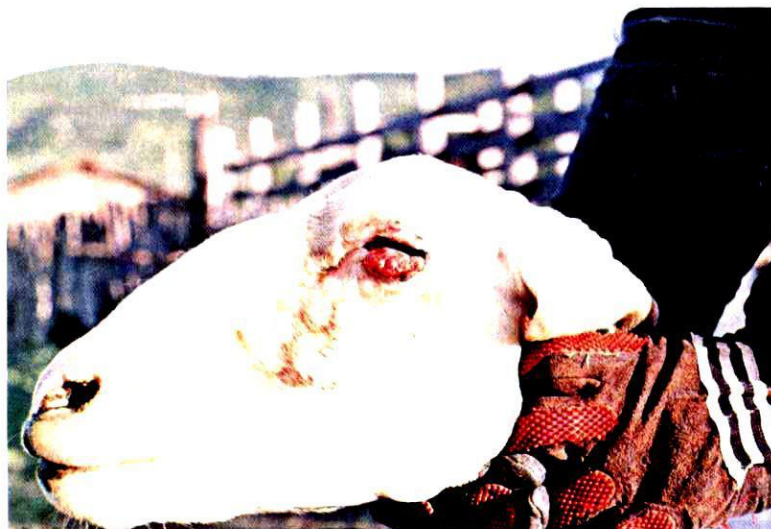

FIG. 2. Ovino raça Santa Inês, pele e pelagem branca, apresentando ceratoconjuntivite.



G. 3. Ovino, raça Santa Inês, pele e pelagem branca, apresentando tumor na pálpebra inferior.

TRANSMISSÃO

Ainda é assunto de pesquisas, mas sugere-se que o ovino possui na conjuntiva agentes patogênicos em fase latente, que são ativados pela ocorrência de traumas, que na realidade provocam modificações estruturais da mucosa propícias à multiplicação dos germes (Baas 1977).

A mosca doméstica é um fator considerado importante na transmissão da infecção de animal para animal, principalmente nos meses quentes e chuvosos (Sinha et al. 1979). Nas regiões secas, a poeira dos currais e arredores, bem como as forragens e arbustos secos, parecem ser os principais fatores no desencadeamento das enfermidades oftálmicas (Baas 1977).

TRATAMENTO E PROFILAXIA

As infecções oculares respondem bem ao tratamento principalmente na fase inicial.

As pomadas oftálmicas à base de clorotetraciclina, cloranfenicol, neomicina, penicilinas sintéticas e corticosteroides aplicadas diariamente sobre a área lesada são mais comumente usadas (Sinha et al.

1979 e Salmon 1981). Em caso de opacidade total da córnea, aconselha-se o uso de pomada oftálmica à base de antibióticos ou quimioterápico associado à cortisona.

Em casos de conjuntivites em forma leve, as lavagens diárias com solução de sulfato de zinco a 10% são também eficientes.

Havendo formações de tumores na região palpebral, conforme o seu grau de comprometimento, indica-se a extirpação cirúrgica.

A cura espontânea, embora pouco comum, pode ocorrer em alguns animais. Neste caso surge, de forma leve, certa imunidade porque existirá sempre a possibilidade de reinfestação (Baas 1977).

Quando as infecções oculares aparecem em grande número de animais o tratamento torna-se difícil. Neste caso controla-se o problema pelo uso de vacina bacteriana autógena, bastante eficiente quando aplicada inicialmente em duas doses com intervalo de 10 dias. Em regiões onde as enfermidades oftálmicas aparecem com frequência, aconselha-se a aplicação anual desta vacina (Ceratite bovina 1981). Por outro lado, sempre que possível, separar e isolar os animais enfermos (Salmon 1981).

Existindo animais despigmentados de pele branca, é preferível a eliminação dos mesmos, principalmente se estes animais são usados como reprodutores, evitando-se assim, nascimentos com estas características, ou seja, predispostas a infecções oculares.

CONCLUSÃO

As ceratites, ceratoconjuntivites e, menos frequentemente, os tumores dos olhos que afetam ovinos e caprinos, prejudicam de alguma maneira a produtividade (Baas 1977, Amstuz 1980).

Pelas observações de campo chama-se a atenção para os ovinos da raça Santa Inês de Pele e pelagem branca e os caprinos da raça Marota, como sendo aqueles que apresentam com maior frequência, as doenças oculares. No caso dessas raças, não excluindo as causas predisponentes tais como poeira, moscas que geralmente agravam o quadro patológico e pelagem seca e alta, observou-se ser a pele despigmentada da região ocular o fator principal das doenças, nas raças supracitadas (Yeates 1967 e Sinha et al. 1979).

Devido a estreita relação que existe entre pigmentação das pálpebras e conjuntiva e a incidência de ceratoconjuntivites e tumores, deve-se voltar a atenção às raças de animais possuidores de tecidos pigmentados.

A seleção de animais com mucosas em geral pigmentadas, principalmente na região ocular, é bastante eficaz para minimizar a incidência das lesões oculares, bem como lesões cutâneas do restante do corpo (Yeates 1967, Sinha et al. 1979 e Kopecty et al. 1980).

REFERÊNCIAS

- ABBA, B.; RAZIG, S.A.; SHIGID, T.A. The aetiology of a keratoconjunctivitis occurring in goats in the Sudan. *Vet. Rec.*, **105**(15): 348-50, 1979.
- AMUSTUZ, H.E. Cancer eye and fertility. *Mod. Vet. Pract.*, **61**(6): 521-2, 1980.
- BAAS, E.J. Infectious keratoconjunctivitis (Pink-eye) of goats and sheep. *Dairy Goat J.*, **55**(1):62-7, 1977.
- BLOOD, D.C. & HENDERSON, J.A. *Veterinary medicine*. 5.ed. Philadelphia, s.ed. 1979. p.1094.
- CAPLET, C. & THIBIER, M. *Le mouton et ses maladies*. s.l., Melorne, 1977. p.139-40.
- CERATITE bovina. *Agric. Força verde*, **28**:52-4, 1981.
- HIEPE, T.H. *Enfermedades de la oveja*. Zaragoza, Acribia, 1972. p.391.
- KOPECKY, K.E.; PUGH, G.W.; HUGHES, D.E. Wavelength of ultraviolet radiation that enhances onset of clinical infectious bovine keratoconjunctivitis. *Am. J. Vet. Res.*, **41**(9):1412, 1980.
- KOPECKY, K.E.; PUGH, G.W.; HUGHES, D.F.; BOOTH, G.D.; CHEVILLE, N.F. Biological effect of ultraviolet radiation on cattle; bovine ocular squamous cell carcinoma. *Am. J. Vet. Res.*, **40**(12): 1783-8, 1979.
- LINQUIST, K. A *Neisseria* species associated with infectious keratoconjunctivitis of sheep; *neisseria ovis nov spec.* *J. Infect. Dis.*, **106**: 162-5, 1960.
- MCCOULEY, E.H.; SURMAN, P.G.; ANDERSON, D.R. Isolation of mycoplasma from goats during an epizootic of keratoconjunctivitis. *Am. J. Vet. Res.*, **32**(6):861-70, 1971.
- SALES, L.S. *La cabra productiva*. 4.ed. Barcelona, Les Fouts de Terrara, 1979. p.204.

- SALMON, J. *The goat keeper's guide*. 2.ed. London, David & Charles, 1981. p.168.
- SINHA, B.P.; VERMA, B.B.; KAY, S.K. Some observations on an outbreak of infectious keratoconjunctivitis in bovine and caprine. *Indian Vet. J.*, 56(10):821-4, 1979.
- STALHEIM, O.H.V.; HUGHES, D.E.; BUCKNELL. Isolation and partial identification of mycoplasma from goats with conjunctivitis, pneumonia, and arthritis. In: INTERNATIONAL CONFERENCE ON GOAT PRODUCTION AND DISEASE, 3., Tucson, 1982. *Proceedings*. s.n.t. p.371.
- YEATES, N.T.M. *Avances en zootecnia*. Zaragoza, Acribia, 1967. p.141-64.

