

# ESTUDO MORFOLÓGICO E HISTOQUÍMICO DOS PROCESSOS ETMOIDAIS NA ESPÉCIE OVINA.

WANDERLEY, G.G.<sup>1</sup>; OLIVEIRA, A.A.F. <sup>2</sup>; MOTA, R.A.<sup>2</sup>; PINHEIRO JUNIOR, J.R.<sup>2</sup>; PINHEIRO, R.R.<sup>3</sup>; ALVES, F.S.F.<sup>3</sup>; SILVA, L.B.G.<sup>2</sup>; RABELO, S.S.A.<sup>2\*</sup>

## RESUMO

Os processos etmoidais em ovinos vêm sendo percebidos há anos em propriedades de pequeno a médio porte no nordeste brasileiro, bem como mundialmente. Muito ainda deve ser estudado acerca da real lesão produzida nos processos etmoidais em ovinos, entretanto ainda não se tem rotificação concreta de qual (is) agente(s) etiológico(s) determina a enfermidade. Dessa forma as alterações teciduais ocorrem de varias maneiras e muitas são as designações, entre outras podem ser citadas: o Adenocarcinoma Nasal Infecioso, Adenocarcinoma Nasal Enzoótico, Epitelioma das vias aéreas anteriores do ovino ou ainda Papiloma Granuloso da cavidade nasal dos ovinos. Os processos etmoidais em ovinos foram relatados como doença esporádica de ovinos por muitos anos, mas atualmente é identificado como neoplasia contagiosa nesta espécie. A infecção possivelmente ocorre pela via respiratória, sendo o período de incubação prolongado, manifestando-se principalmente em animais acima de um ano de idade. A pesquisa em questão tem como propósito analisar e caracterizar morfo-histoquimicamente processos etmoidais na espécie ovina. Foram analisados 82 cortes histológicos corados pela técnica de hematoxilina & eosina de encéfalo, cerebelo, pulmão e etmóide constando a área tumoral, procedentes de oito ovinos com quadro clínico confirmado de processo etmoidal da EMBRAPA caprinos (Sobral/CE). Nas amostras analisadas seis lâminas (7,31%) referentes a cinco animais (62,5%) apresentaram formação de granuloma, áreas de necrose difusas e seis lâminas (7,31%) constaram à presença suposta de hifas e conídios fúngicos referentes a cinco animais (62,5%) e duas lâminas (2,43%) constavam de lesões pulmonares com presença suposta de hifas e conídios. Não foram evidenciadas alterações em encéfalo e cerebelo. Uma melhor visualização deverá ser obtida nas colorações com o Ácido Periódico de Schiff (PAS) e Prata Metanamine Grocott's (GMS) específicas para fungos. Com esses pode-se deduzir que a provável origem da doença seja fúngica, porém outros estudos também demonstram etiologia viral e bacteriana.

## INTRODUÇÃO

Os diferentes tipos de tecidos que compõem a cavidade nasal e os seios paranasais (Figura 1) podem originar inúmeros tipos de tumores (MOULTON, 1978). Estes são raros e geralmente benignos nos animais domésticos, apresentando-se uni ou bilateralmente (NIEBERLE & COHRS, 1970).

Os chamados “tumores intranasais enzoótico” são blastomas com uma série de particularidades. Foram descritos no começo do século XX na Suécia,

---

<sup>1</sup> Acadêmico-Rua Dom Manuel de Medeiros s/n Dois Irmãos, Recife/PE -DMV –Universidade Federal Rural de Pernambuco.

<sup>2</sup> Professores Associados do DMV. E-mail [silvanarabelo@bol.com.br](mailto:silvanarabelo@bol.com.br) - Universidade Federal Rural de Pernambuco

<sup>3</sup> Pesquisadores, embrapa caprinos, Estrada Sobral Groíras, Km 04, C.Postal D-10, Sobral - CE

onde ocorreram principalmente em bovinos, entretanto ocorreram também em eqüinos (FORSSELL, 1913); caprinos (LOMBARD et al, 1966), bubalinos (DAMORANDAN et al., 1974) e ovinos (CAMY, 1955). Em ovinos há de se destacar o fato de serem transmissíveis, onde se conseguiu comprovar a transmissão do “tumor etmoidal” entre animais através de suspensões de células tumorais e ultrafiltrados (HIEPE, 1972). Em pequenos ruminantes os denominados Tumores Intranasais Enzoóticos (TIE) são considerados adenocarcinomas contagiosos (De LAS HERAS et al., 1988).

Nascimento et al. (1979) descreveram o primeiro relato de aparecimento do TIE no Brasil, em um ovino procedente do município de Sobral - CE, onde a cavidade nasal do animal apresentava massa tumoral de coloração branco-amarelada, friável, de aspecto nodular e superfície irregular, que se estendia pelos cornetos e septos nasais, seios paranasais e osso frontal. Microscopicamente, caracterizava-se por uma massa intensamente celularizada, com formação de ductos ou ácinos glandulares, sustentada por discreto estroma conjuntivo.

O que vem se percebendo ao longo dos anos e mesmo em diferentes espécies de animais é que a doença pode ter um caráter infeccioso e enzoótico, pelo fato de ovinos acometidos, quando vendidos a outras localidades terminarem transmitindo a enfermidade a outros grupos de animais e posteriormente serem observados os sinais clínicos nos mesmos. Características como: criação em confinamento e superlotação de animais elevam as chances de ocorrência de doença, entretanto a predisposição racial não é levada em consideração, principalmente nos ovinos (COHRS, 1953 e HIEPE, 1972; SILVA et al., et al, 2007).

Os TIE apresentam similaridades com outros tumores de células epiteliais secretoras e são associados com Retrovírus que não podem ser propagados *in vitro*. A presença de partículas retrovirais no TIE, compatíveis com retrovírus tipo D, em ovinos tem sido demonstrada por microscopia eletrônica (COUSENS et al., 1996). Ortín et al. (2003) na Espanha determinaram a seqüência completa do genoma de um isolado viral causador de inúmeras formas de descrições das lesões observadas nos processos etmoidais em ovinos, esse genoma exibia uma organização genética característica de  $\beta$ -retrovírus, o qual é denominado de ENTV-2 (vírus do tumor nasal enzoótico), sendo extremamente associado ao retrovírus ENTV-1 relacionado com o adenocarcinoma enzoótico em ovinos, embora ambos os vírus atuem transformando a secreção das células epiteliais da mucosa que reveste os turbinados etmoidais, o estudo de outros tecidos usando PCRs específicos mostram que o ENTV-2 estabelece a infecção por disseminação linfóide a outros tecidos do corpo e permanece nos mais variados linfonodos, já a ENTV-1 atua principalmente confinado ao tumor.

Santa Rosa (1992) detectou em 34 ovinos estudados, no período de 1981 a 1991, 88,24% de animais com sinais e microscopia compatíveis com o TIE, procedentes do Estado do Ceará, os demais foram dos Estados do Piauí e Amapá. Os fragmentos foram submetidos a cultivo bacteriano e fúngico, onde se isolou *Escherichia coli*, *Pasteurella* spp, *Pseudomonas* spp. e *Staphylococcus* spp., o cultivo para fungos apresentou resultado negativo.

Casos de conidiobolomicose foram encontrados em associação com as lesões produzidas pelo tumor etmoidal enzoótico, no estado do Piauí, onde a doença só acometeu animais da espécie ovina. O fungo da classe *Zygomycetes*

tem predileção pelo trato respiratório e está presente no solo. O *Conidiobollus spp.* determina uma doença granulomatosa e sua ocorrência, neste caso, tem conexão com o índice pluviométrico, visto que no Piauí há maior incidência da enfermidade em localidades onde esse índice varia de 1000-1600mm e umidade variando de 40-80% (SILVA et al., 2007).

Os sinais clínicos e as lesões analisadas ao exame microscópico se assemelham independente do agente etiológico envolvido e dessa forma o real causador da doença ainda não está totalmente definido. Sabendo que na enfermidade o sistema respiratório é acometido, muito deve ser estudado até que se prove concretamente o agente etiológico, visto que ocorrem lesões como aumento do volume da porção posterior da cavidade nasal, exoftalmia, dificuldade respiratória, emagrecimento e posterior morte nos casos estudados (SANTA ROSA, 1992; ORTÍN et al., 2003; SILVA et al., 2007).

A criação de pequenos ruminantes no nordeste muitas vezes tem caráter de subsistência e a falta de assistência técnica especializada impossibilita e diminui a melhoria da atividade, assim o presente trabalho tem como objetivo caracterizar os processos etmoidais na espécie ovina, a partir de fragmentos histológicos visando a melhoria na ovinocultura nacional.

## **MATERIAIS E MÉTODOS**

### **Animais**

Foram estudados oito animais clinicamente confirmados para presença de processo etmoidal, atendidos no setor de clínica médica da Embrapa - Caprinos situada em Sobral – CE. De acordo com a ficha clínica, os animais apresentavam corrimento serossanguinolento, dificuldade respiratória (dispnéia), assimetria crânio-facial e exoftalmia. Posteriormente foram eutanasiados seguindo procedimentos da AVMA (2001) e procedeu-se a necropsia. Os processos etmoidais (tumor) caracterizavam-se macroscopicamente, quando comparados a animais sadios, pela presença de massa tumoral de coloração branco-amarelada, friável, de aspecto nodular e superfície irregular, que invadia os cornetos e septos nasais, seios paranasais e osso frontal.

### **Amostras**

Fragmentos do tumor, de cornetos nasais não acometidos, encéfalo, cerebelo e pulmões foram coletados em frascos contendo formalina tamponada a 10%. Os fragmentos de órgãos destinados aos exames histopatológicos foram submetidos ao processamento automático de tecidos (Histotécnico), embebidos em parafina e enviados ao Laboratório Patologia do Departamento de Medicina Veterinária da UFRPE.

### **Processamento Histopatológico**

No laboratório de patologia os blocos de parafina foram seccionados entre 4-6  $\mu$ m de acordo com técnicas rotineiras de laboratório, sendo os cortes inicialmente corados pela técnica de Hematoxilina e Eosina (H&E) segundo Luna (1968).

### **Análise Histoquímica e Morfológica**

As lâminas coradas pela técnica de H&E foram analisadas no Laboratório de Doenças Infecciosas da UFRPE em microscopia óptica nos aumentos de 40X e 100X (imersão). Realizou-se a análise morfológica onde se considerou a estrutura tissular, vascularização, frequência e tipos de mitose, celularidade,

presença de estruturas fúngicas, tamanho e forma celular e relação núcleo citoplasma.

### **Análise Estatística**

Os resultados obtidos serão analisados utilizando-se análise descritiva para cálculo das frequências absoluta e relativa (SAMPAIO, 1998).

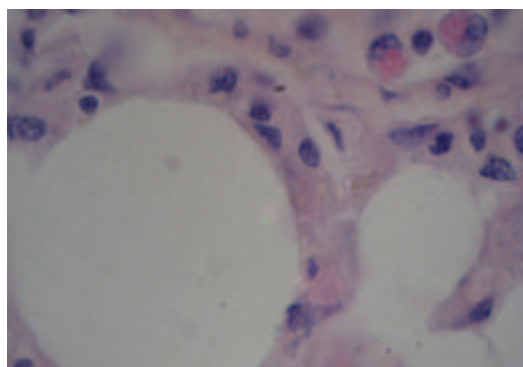
## **RESULTADOS E DISCUSSÃO**

A ocorrência de processos etmoidais em ovinos tem sido relatada como uma enfermidade comum em rebanhos de diferentes países do mundo e no nordeste com o crescente avanço da ovinocultura, um grande número de estudos têm sido desenvolvido visando um aumento na produtividade e consequentemente uma valorização na ovinocultura.

Foram analisados 82 cortes histológicos corados pela técnica de hematoxilina & eosina de encéfalo, cerebelo, pulmão e etmóide constando à área tumoral, procedentes de oito ovinos da EMBRAPA Caprinos (Sobral/CE). Destas 82 lâminas, 12 eram de cortes histológicos de cerebelo, 29 eram de encéfalo, 11 eram de pulmão, 25 eram da área etmoidal contendo a lesão tumoral e duas eram de tecido muscular (Gráfico 1), dessa forma 41 lâminas (50%) referiam-se a tecido nervoso, onde não foram evidenciadas alterações microscópicas, 25 (30,48%) eram procedentes da área etmoidal, 11 (13,4%) lâminas obtidas de pulmão, duas (2,43%) eram de tecido muscular estriado e duas (2,43%) estavam danificadas.

Nos cortes de tecido pulmonar foi observado freqüentemente intenso infiltrado neutrofílico (Figura 1), áreas com fibrose, alvéolos dilacerados, além de áreas hemorrágicas, infiltrado eosinofílico, infiltrado linfoplasmocitário e hemossiderose, além de suposto material fúngico (hifas) puderam ser observados. Nos cortes histológicos da área tumoral, observou-se infiltrado polimorfonucleares (eosinófilos e neutrófilos) extensas áreas de necrose, congestão, hemorragia e hemossiderose, macrófagos muitas vezes degenerados rodeando os focos de lesão e às vezes proliferação de fibroblasto, formação de granuloma, presença de células epitelióides e células gigantes tipo *Langhans* outros tecidos apresentavam septo nasal com degeneração da cartilagem, destruição do epitélio nasal.

Os processos etmoidais em questão têm um caráter invasivo atingindo a região posterior da cavidade nasal, podendo invadir placa cribiforme, órbita e comprimir o encéfalo, desta maneira os cortes histológicos do tecido nervoso não confirmaram as lesão observada por Silva et al. (2007) e nem constatou o comprometimento da dura-máter como descrito por Ketterer et al. (1992), entretanto puderam-se observar a presença de células de defesa próximas aos vasos, como plasmócitos e eosinófilos, além de células da glia assemelhando-se aos achados de Morris et al. (2001) que citou que a lesão cerebral em ovinos caracteriza-se por necrose e acentuado infiltrado inflamatório com predominância de macrófagos e plasmócitos ou neutrófilos.



**Figura 1** - Corte histológico de pulmão mostrando dois alvéolos, na parte superior notar a presença de dois eosinófilos (H&E).

Nas áreas tumorais, em seis lâminas advindas de cinco animais constaram lesões granulomatosas sugestivas de serem produzidas por fungo, caracterizadas por presença de células gigantes multinucleadas, rodeadas por neutrófilos, predominantemente eosinófilos e em menor número, plasmócitos e macrófagos como descrito por Silva et al. (2007). O material de *Splendore-Hoeppli* não ficou totalmente caracterizado, como citado por Silva et al. (2007). A presença sugestiva de hifas em lâminas de cortes histológicos de pulmão pode ter relação com a conidiobolomicose causada por fungo (*Conidiobollus coronatus*) que foi descrito por Silva et al. (2007). Entretanto, a caracterização fúngica nos materiais analisados só será possível após a realização de colorações específicas para os mesmos, em etapa posterior da pesquisa.

Os conídios sugestivamente encontrados nos cortes histológicos analisados nas áreas tumorais e em cortes de pulmão não confirmam a etiologia da enfermidade, devido ao fato deste achado ser confundido com células morfológicamente afetadas que possam estar presente ao corte. Já os achados onde há a suposta presença de hifas podem indicar uma doença de etiologia fúngica o que certamente será confirmado com uma coloração específica para fungos.

Os sinais clínicos como exoftalmia unilateral, secreção sero-sanguinolenta e dificuldade respiratória relatados nos oito animais estudados têm uma forte relação com a doença determinada por *Conidiobollus coronatus* descrita por Silva et al. (2007).

## CONCLUSÃO

Os resultados permitem concluir, que os processos etmoidais estudados nas amostras analisadas caracterizam-se por serem, provavelmente, de etiologia fúngica, entretanto colorações específicas devem ser realizadas para uma confirmação mais precisa do envolvimento destes nas lesões produzidas, para que se possa descartar a possibilidade de neoplasia.

Consideramos também que a utilização da imunohistoquímica como ferramenta para descartar a possibilidade de neoplasia de origem epitelial de origem viral na cavidade nasal é imprescindível, o que certamente irá gerar pesquisas futuras.

## REFERÊNCIAS BIBLIOGRÁFICAS

- AVMA - AMERICAN VETERINARY MEDICAL ASSOCIATION. Report of the AVMA Panel on Euthanasia. Journal of the American Veterinary Medical Association, v. 218, n.5, p.669, 2001.
- CAMY, M. 1955. Papillome granuleux des cavités nasales du mouton. Bulletin Acad. vét. Fr. 28(1):31-34.
- COUSENS, C., MINGUIJON, E., GARCIA, M., FERRER, L.M., DALZIEL, R.G., PALMARINI, M., DE LAS HERAS, M., SHARP, J.M. PCR-Based detection and partial

characterization of a retrovirus associated with contagious intranasal tumors of sheep and goats. *J. Virol.*, v.70, p. 7580-7583, 1996.

DAMORANDAN, S.; RAMAKRISHNA, R.; PARTHASARATY, K.R. Neoplasms the etmoidal mucosa in bovines. *Cheiron Tamil Nadu J. Vet. Sci. Anim. Husbandry*, 8:1-7, 1974.

DARCOSO FILHO, P. & FARIA, J.F.de. Observações sobre o tumor etmoidal enzoótico dos bovinos (1962). *Anais VIII Congresso Brasileiro Veterinária, Belo Horizonte*, p. 302-303. (Resumo.)

DE LAS HERAS, M., GARCIA DE JALON, J.A., BALAGUER, L. BADIOLLA, J.J. Retrovirus-like particles in enzootic intranasal tumors in spanish goats. *Vet. Rec.*, v.123, p.135, 1988.

FORSSEL, G. 1913. Redogörelse för fall af sarkomliknande soulster I näsan och näsans bialor hos 3 hästar från samma gard jämte tva fall fran andra plaster. *Svensk Vet-Tidskr.* (1913) 94-98. 272-281.

HIEPE, T. Enfermedades de la oveja. *Acribia, Zaragoza*, 1972.

INADA, T., TOKARNIA, C.H. Estudos Histopatológicos e Histoquímicos de Dois Casos de Tumor Etmoidal Enzoótico em Bovinos. *Pesq. Agropec. Bras., Sér. Vet.*, 8:85-88. 1973.

KETTERER, P.J.; KELLY, M.A.; Connole, M.D. et al. Rhinocerebral e nasal zygomycosis in sheep caused by *Conidiobolus inconguus*. *Aust. Vet. J.*, v. 69, n. 4, p.85-7, 1992.

LOMBARD, C., CABANIÉ, P. & CRESPI, J. 1966. Adénopapillome de la muqueuse pituitaire chez la chèvre. *Bull. Acad. Vét. Fr.* 39:199-202.

LUNA, L.G. Manual of histological staining methods of the armed force institute of pathology. 3.ed. New York: Mc Graw-Hill, 1968. 258p.

MORRIS, M.; NGELEKA, M.; ADOGWA, A.O. et al. Rhinocerebral zygomycosis in a sheep. *Can. Vet. J.*, v.42, p.227-228, 2001.

MOULTON, J.E. *Tumors of domestic animals*. 2. ed. Berkeley, University of California Press, 1978. 465p.

NASCIMENTO, E.F. DO, REIS, R., CARVALHO, A. U. DE, LEITE, R.C., SIMPLÍCIO, A. A. Tumor Etmoidal Enzoótico em Ovinos. *Arq. Esc. Vet. UFMG*, v.31, p. 337-342, 1979.

NIEBERLE, K. & COHRS, P. Órgãos da respiração. *Anatomia Patológica Especial dos Animais Domésticos*. Lisboa, Fundação Calouste Gulbenkian, 1970. v. 1, p.213-63.

ORTÍN, A., COUSENS C., MINGUIJÓN, E., PASCUAL, Z., VILLARREAL, M.P.DE, SHARP, J.M. E DE LAS HERAS, M. Characterizacion of enzootic nasal tumour vírus of goats: complete sequence anda tissue distribution, 2003. Printed in Great Britain.

SAMPAIO, I.B.M. Estatística Aplicada à Experimentação Animal. Belo Horizonte: Fundação de Ensino e Pesquisa em Medicina Veterinária e Zootecnia, 1998. 185p.

SANTÁ ROSA, J. Tumor etmoidal enzoótico de ovinos: ocorrência, aspectos clínicos e anatomo-histopatológico, no Norte e Nordeste do Brasil. In: SIMPÓSIO NORDESTINO SOBRE CAPRINOS E OVINOS DESLANADOS, 1, 1992, Taperoa, PB. Anais... Campina Grande: Associação Paraibana dos Criadores de Caprinos e Ovinos, 1992. P.242-250.

SILVA, S.M.M.S., CASTRO, R.S., COSTA, F.A.I., VASCONCELOS, A.C., BATISTA, M.C.S., RIET-CORREA, F. & CARVALHO, E.M.S. 2007. Conidiobolomycosis in Sheep in Brazil. *Vet. Pathol.* (In publication).