

MENINGITE E MENINGOENCEFALITE CAUSADAS POR SALMONELLA EM BEZERROS¹

JEFFERSON ANDRADE DOS SANTOS², MARIA DO AMPARO QUEIROZ DE FREITAS³,
HELENA MAGALHÃES, MARIA INES MUNIZ MEDEIROS,
CARLOS HENRIQUE CAMPELLO COSTA e ELICÉ WALLY VOLLÚ⁴

RESUMO - Durante investigações sobre enfermidades de bezerros no Município de Cantagalo, RJ, foram registrados um caso de meningite e dois casos de meningoencefalite, determinados respectivamente por *Salmonella typhimurium* e *Salmonella dublin*, obtendo-se o isolamento das bactérias dos tecidos nervosos e demais órgãos. Na primeira observação, em que foi isolada a *Salmonella typhimurium*, ocorreram lesões de leptomeningite aguda com acentuado edema, necrose de células inflamatórias, e hiperemia do córtex cerebral. Nos outros casos, dos quais se isolou a *Salmonella dublin*, evidenciaram-se lesões de meningoencefalite aguda. Acredita-se ter sido o primeiro registro na literatura mundial, de tais alterações encefálicas produzidas por *Salmonella*, com o seu isolamento da própria substância nervosa, ficando comprovada dessa forma a ocorrência da meningite e meningoencefalite salmonélicas em bovinos. Durante o período de julho de 1978 a abril de 1981, foram necropsiados 269 bezerros, sendo identificada a *Salmonella* em 68 (25,28%), dos quais três (4,4%) apresentaram manifestações meningoencefálicas da infecção.

Termos para indexação: *Salmonella dublin*, *Salmonella typhimurium*, salmonelose, doença de bezerros, bactérias leptomeningite.

MENINGITIS AND MENINGOENCEPHALITIS PRODUCED BY SALMONELLA IN CALVES

ABSTRACT - The authors record one case of meningitis and two cases of meningoencephalitis produced respectively by *Salmonella typhimurium* and *Salmonella dublin* achieving to recover the bacteria from the brain and organs of all animals. In the first observations, *S. typhimurium* isolated and the following microscopic lesions were found in the brain: acute leptomeningitis with striking edema, necrosis of inflammatory cells, and congestion of the cerebral cortex. In the other observations, *Salmonella dublin* was isolated and microscopic lesions of acute meningoencephalitis were found occurring one time. This is the first case registered in the literature of meningitis and meningoencephalitis in the bovine produced by *Salmonella* with isolation of the respective bacteria from the brain. During July, 1978 to April, 1981, 269 post mortem examinations of calves were performed; in the period, Salmonellosis were diagnosed 68 times (25,28%), occurring meningitis and meningoencephalitis three times (4,4%).

Index terms: *Salmonella dublin*, *Salmonella typhimurium*, Salmonellosis, calf diseases, bacteria.

INTRODUÇÃO

Os processos inflamatórios do sistema nervoso central (S.N.C.) de mamíferos domésticos, determinados por infecções por *Salmonella*, são bastante raros, particularmente, em bovinos, espécie em que os dados a respeito são extremamente escassos, não havendo, aparentemente, observações incontestes a propósito de tal tipo de infecção. Assim, a revisão bibliográfica concernente ao assunto mostra a existência de apenas três trabalhos so-

bre a matéria. No primeiro, de Bulling & Pietzch (1968), é registrado o envolvimento do S.N.C. em nove e onze animais integrantes de lotes constituídos de, respectivamente, 2.805 adultos e 2.731 bezerros acometidos de salmonelose; como falta em tais estudos uma descrição microscópica das lesões, torna-se muito difícil e quase impossível uma avaliação da resposta do S.N.C. àquelas infecções. No segundo trabalho, de Emanuel et al. (1972), é feita a descrição da infecção por *Salmonella typhimurium* em criações de 600, 127 e 150 bezerros, ocorrendo a morte de, respectivamente, 90, 88 e 7 animais. Em 75% dos doentes, havia sintomatologia nervosa e articular. Na necropsia, as lesões mais significativas eram petéquias e inflamação fibrinosa das serosas, gastrite e enterite catarral aguda, às vezes, erosões hemorrágicas do quarto ventrículo, bem como pontos hemorrágicos à altura das leptomeninges. Após a fixação

¹ Aceito para publicação em 10 de dezembro de 1982.

² Méd. Vet., Docente do Depart. de Patol. e Apoio Clínico da Univ. Fed. Fluminense e Consultor do Lab. de Biol. Animal da PESAGRO-RIO, Alameda São Boaventura, 770, Fonseca-Niterói, RJ.

³ Méd. Vet. Ministério da Agric. - Alameda São Boaventura, 770, Fonseca-Niterói, RJ.

⁴ Méd. Vet., Lab. de Biol. Animal.

do encéfalo em solução de formalina-cloreto de sódio de Poliçard, três cérebros eram seccionados transversalmente em segmentos de 0,5 a 1 cm de espessura, observando-se, então, infartos hemorrágicos em todos os três cérebros examinados. O exame histopatológico do S.N.C. revelou quatro tipos, mais ou menos, distintos de alterações:

- a. infiltrados vasculares com a formação de manguitos perivasculares e infiltração inflamatória das porções circunvizinhas, lesões particularmente severas no núcleo caudado e no corpo estriado, inflamação do plexo coróide dos ventrículos laterais e do terceiro ventrículo;
- b. presença de pequenos abscessos perivasculares por embolismo bacteriano, aparecendo, algumas vezes, o organismo na parede dos vasos;
- c. ocorrência de focos hemorrágicos, alguns dos quais cribiformes, enquanto que outros apresentavam características definidas de amolecimento;
- d. presença de necrose da parede dos vasos cerebrais bem como proliferação de células histiocitárias com a formação incipiente de granulomas, alteração observada na substância nervosa. À altura dos revestimentos meníngeos, foi encontrada infiltração inflamatória constituída, principalmente, de neutrófilos e mononucleares, e envolvida em um manto de fibrina; a reação das meninges alcançava virtualmente toda a superfície dos hemisférios cerebrais, sobretudo a base destes, estando comprometido também o cerebelo. O exame bacteriológico foi efetuado em material colhido de músculos esqueléticos, do fígado, baço, dos rins e da medula óssea diafisária, havendo o isolamento de *Salmonella typhimurium*.

Por fim, no terceiro trabalho, de autoria de Valenza & Cornaglia (1978), os autores examinaram o sistema nervoso central de 240 bezerros, com idades compreendidas entre 1 e 150 dias; em 118 animais foram feitos exames bacteriológicos das vísceras e da medula óssea. Dos animais assim trabalhados, em 45 foram isoladas espécies do gênero *Salmonella*, 19 classificadas como *S. typhimurium* e 26 como integrantes do grupo D. O

exame microscópico do encéfalo revelava a ocorrência das seguintes lesões: leptomeningoencefalite fibrinopurulenta (24 vezes), coroidite purulenta (quatorze vezes), leptomeningite fibrinopurulenta (seis vezes), amolecimento (três vezes) e epidemite purulenta (uma vez), não havendo a comprovação de lesões em 16 casos.

O comprometimento do sistema nervoso central nas infecções salmonélicas tem, no entanto, certa expressão na espécie humana e nos suínos, conforme Innes & Saunders (1962), que afirmam textualmente "a meningite salmonélica é de importância principalmente em seres humanos e suínos; os registros em outras espécies são raros. No homem são incriminadas *S. enteritidis*, *S. typhimurium*, *S. cholerae suis*, e uma variedade de outras espécies (Henderson 1948). Crianças podem desenvolver meningites no curso de bacteremias salmonélicas e Neter (1944) cita um registro que indica que recém-nascidos, quando infectados, têm quase sempre o comprometimento meningiano. Ele encontrou numerosos bastonetes Gram negativos, ao exame microscópico do líquido cérebro-espinhal, em uma de suas observações e afirma que, em certos casos, o líquido era purulento.

A meningite salmonélica em suínos é causada por *S. cholerae suis* e ocorre mais em leitões com menos de seis meses. O envolvimento do S.N.C. acompanha a bacteremia e não se conhece bem a incidência de tal comprometimento; de acordo com a própria experiência dos autores, acredita-se que ela seja consideravelmente mais alta do que indica a literatura sobre a salmonelose. As lesões não são francamente purulentas como no homem; há uma leptomeningite com infiltração de monócitos e poucos neutrófilos. Além disso, há pequenos nódulos gliais e infiltrados leucocitários em várias partes do cérebro. Bactérias podem ser evidenciadas nestes focos através de colorações específicas. Nos casos crônicos, Holz (1955) descreveu lesões proliferativas das leptomeninges. Ele também realçou que, em alguns casos, as lesões das meninges são também focais e, às vezes, imperceptíveis, a não ser que se tirem grandes fragmentos do encéfalo.

Lesões similares do cérebro e das meninges, em que neutrófilos se constituem na maioria das células, foram encontradas por Potel (1938), em um surto de encefalite observado em raposas prateadas

jovens e determinado por *S. enteritidis*. Ele observou numerosas colônias bacterianas no cérebro, algumas das quais se determinaram trombose de vasos cerebrais, lesão de certo valor e que não ocorre na encefalite virosa de raposa”.

A resposta inflamatória do S.N.C. de raposas com infecção salmonélica é consignada também por Kaszubkiewicz & Madej (1974) que, em 50 exemplares com distúrbio do sistema nervoso central, verificaram que em, 50% a infecção por *S. enteritidis* e *S. dublin*. Na necropsia havia inflamação das câmaras cerebrais, especialmente dos ventrículos laterais. A histopatologia revelava infiltrados de histiócitos e de neutrófilos, estes em menor número, no tecido cerebral e na pia-máter. Não foram observadas alterações nos neurônios cerebrais.

O presente trabalho tem por objetivo relatar os resultados obtidos na histopatologia, na bacteriologia e na sorologia, de três casos de meningite e meningoencefalite salmonélicas, identificados no decorrer de investigações sobre doenças de bezerros no município de Cantagalo, Rio de Janeiro.

MATERIAL E MÉTODOS

O material era oriundo de bezerros necropsiados em três propriedades, com 10, 15 e 30 dias de idade, sendo dois do sexo masculino e um do sexo feminino. Os animais apresentavam sintomas clínicos de diarreia, debilidade, andar vacilante, movimentos de pedalagem, torcicolo e paralisia. Um dos animais morreu naturalmente e os outros dois foram sacrificados no quinto dia da enfermidade em face da precariedade de suas condições. Os animais foram necropsiados e apresentaram lesões anatomicopatológicas significativas. Diferentes órgãos, fezes e osso metacarpiano foram remetidos para exames bacteriológicos e histopatológicos.

No exame bacteriológico de um animal, foi usado o sangue do coração, medula do osso metacarpiano e o cérebro. Nos outros dois bezerros, além dos materiais citados, foram feitas também culturas do fígado, baço, pulmão, rim e fezes.

Os meios de cultura, utilizados para semeadura do sangue do coração, da medula óssea, do baço e do fígado, foram ágar-sangue, tioglicolato, meio de Tarozzi e caldo glicosado. Em caldo tetracionato para enriquecimento de *Salmonella* foram semeados bile, rim, pulmão, fígado, baço, cérebro e fezes. O pulmão foi ainda semeado em placas de ágar-sangue e tioglicolato.

Os meios de culturas semeados foram incubados em estufa a 37°C por 24 horas. A bacterioscopia do crescimento foi feita pelo método de Gram. As culturas em cal-

do tetracionato foram semeadas em placa de ágar-eosina-azul de metileno, como também as culturas que mostraram crescimento de bactérias Gram negativas. As colônias suspeitas são fermentadoras dos açúcares contidos no meio seletivo foram inoculadas em meios de triagem de Costa e Vernin (C.V.) e de SIM. Os diferentes crescimentos foram semeados em placas de ágar-sangue de carneiro para verificação de hemólise.

Na identificação bioquímica das amostras suspeitas, foi utilizado o sistema API 20 Enterobacteriaceae.

A sorologia foi realizada de acordo com as especificações apresentada por Kauffmann (1954) e Edwards & Ewing (1972), no Centro Nacional de Referência de Enterobactérias e Víbrio Instituto Oswaldo Cruz, Rio de Janeiro. A *S. dublin* foi caracterizada em biotipo fermentativo segundo Walton (1972).

Os cérebros foram enriquecidos em caldo triptose, à temperatura de 4°C, para semeaduras semanais em placas de ágar-triptose para pesquisa de *Listeria*, durante um período de observação de 90 dias.

Para o exame histopatológico, segmentos do encéfalo, fígado, baço, rim, pulmão e intestino foram fixados em solução de formol a 20%, após o que foram processados pelas técnicas habituais de inclusão em parafina, cortados em micrótomo e corados pela hematoxilina-eosina.

RESULTADOS

O trabalho desenvolveu-se no período compreendido entre julho de 1978 e abril de 1981, quando foram necropsiados 269 bezerros, sendo diagnosticados 68 (25,28%) casos de salmonelose produzidos pelas espécies *Salmonella dublin* e *Salmonella typhimurium*, estudando-se no período três casos (4,4%) de comprometimento do sistema nervoso central por *Salmonella*.

Primeiro caso: na necropsia foi observada congestão do encéfalo, com líquido céfalorraquidiano de tonalidade rósea. Nos membros, à altura das diferentes articulações, havia pequenos abscessos. O animal apresentava sinais de onfaloflebite aguda.

A cultura do sangue e medula óssea revelou bastonetes Gram negativos que, no meio de ágar-eosina-azul de metileno, formavam colônias pequenas não fermentadoras e, em ágar-sangue, não produziam hemólise.

O meio de C.V. apresentou-se inalterado com certa alcalinidade no ápice, presença de H₂S, ausência de gás e móvel. O meio de SIM apresentou-se inteiramente negro, comprovando tanto a presença de gás sulfídrico, quanto a motilidade da amostra.

As amostras isoladas do sangue, da medula óssea e do cérebro foram identificadas bioquimicamente como *Salmonella* sp., e, sorologicamente, como *S. typhimurium* variedade Copenhagen.

O exame histopatológico do encéfalo indicava que a pia-máter, tanto em suas porções que recobre o encéfalo, como naquela que reveste os sulcos, apresentava sensível espessamento por acentuada infiltração inflamatória (Fig. 1), ocorrendo, em consequência, marcante alargamento destes últimos (Fig. 2). O processo inflamatório da pia-máter era caracterizado fundamentalmente por infiltrados de células mononucleadas que se dispunham linearmente em duas ou três camadas (Fig. 3), observando-se no seio da serosa a presença de microabscessos, ora arredondados, ora ovóides, ocorrendo ainda forte edema das porções medianas da mesma, onde se notavam pequenos depósitos de fibrina.

O estudo microscópico dos demais órgãos evidenciou, ao nível do fígado, processo de hepatite granulomatosa característica da infecção salmonélica.

Segundo caso: o exame necroscópico revelou apenas certo grau de esplenomegalia, abscessos

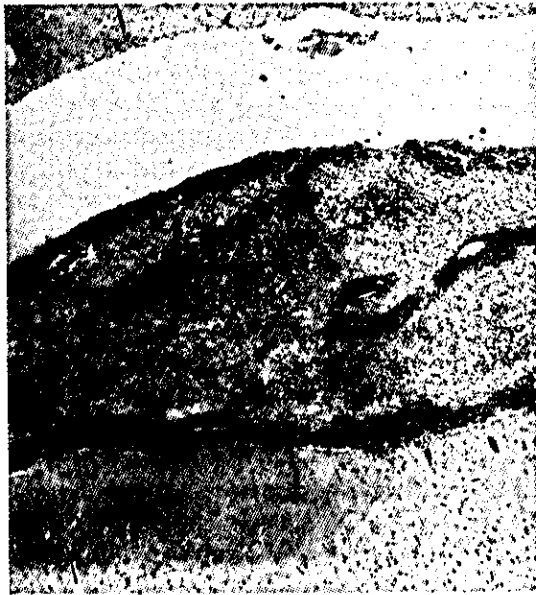

FIG. 1. Espessamento da pia-máter por infiltração inflamatória. Hematoxilina-Eosina. Aumento 2,5/0,07.



FIG. 2. Ampla infiltração da pia-máter por células inflamatórias com alargamento do sulco meningo-encefálico. Hematoxilina-eosina. Aumento 6,3/0,16.

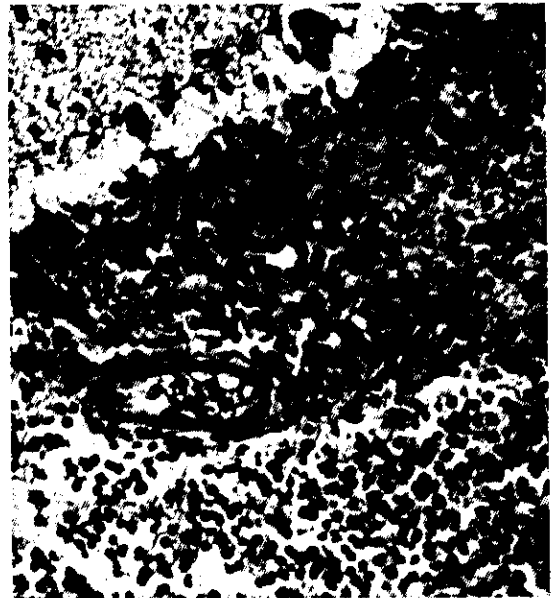


FIG. 3. Infiltrado de mononucleares e linfócitos ao nível da pia-máter. Hematoxilina-eosina. Aumento 16/0,32.

disseminados pelo rim direito e marcante hipermia visceral.

As culturas da medula óssea, do rim, do cérebro, das fezes, do pulmão, do fígado e do baço apresentaram crescimento de bactéria com reação morfotintorial, comportamento no ágar-sangue, meio seletivo, meios de C.V. e SIM idênticos à descrição feita no primeiro caso.

As culturas do sangue e da bile foram negativas.

As amostras isoladas foram identificadas bioquimicamente como *Salmonella* sp. e, sorologicamente, como *Salmonella dublin*, biotipo fermentativo D.

O exame microscópico do encéfalo revelou reação inflamatória da pia-máter, caracterizada essencialmente por extensos infiltrados de monócitos, plasmócitos, linfócitos e raros neutrófilos, lesão que se fez presente à altura das porções da membrana que revestem o cérebro e o cerebelo (Fig. 4). Ao nível do córtice, percebeu-se reação inflamatória representada por infiltrados de células igualmente mononucleadas, os quais envolviam os vasos das camadas superficiais do aludido córtice (Fig. 5), faltando outras alterações em seus planos profundos, exceto pequeno grau de hiperemia. À altura dos ventrículos notou-se reação inflamatória caracterizada pela ocorrência de infiltrados constituídos essencialmente de células mononucleadas, os quais rodeavam os vasos periventriculares, mostrando-se íntegro o respectivo epêndima.

O exame histopatológico dos demais órgãos mostrou microabscedação hepatoesplênica acompanhada de pielite aguda com necrose de exudato.

Terceiro caso: na necropsia, foi observado um excesso de líquido céfalorraquiano ao exame da cavidade craniana, faltando alterações à altura dos órgãos torácicos, registrando-se certo grau de esplenomegalia de tipo congestivo ao exame da cavidade abdominal.

As culturas do sangue, da medula óssea e do rim foram negativas.

A *Salmonella* foi isolada do cérebro, do pulmão, das fezes, do fígado e do baço do animal, comportando-se no ágar-sangue, no meio seletivo e nos meios de C.V. e de SIM de maneira semelhante à das outras amostras referidas. Sorologicamen-

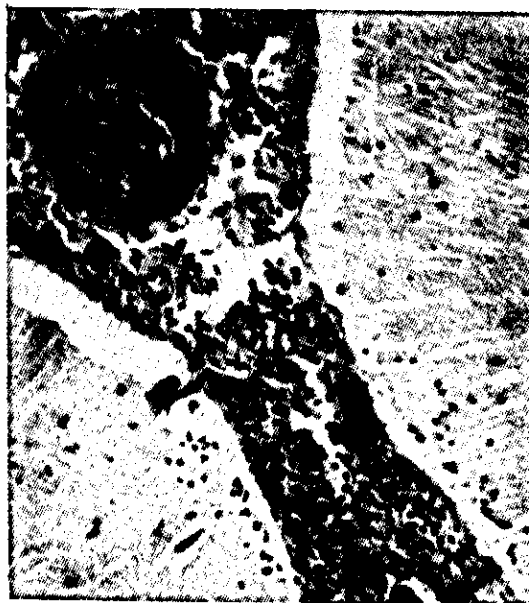

FIG. 4. Infiltração inflamatória da pia-máter cerebelar, hematoxilina-eosina. Aumento 6,3/0,16.

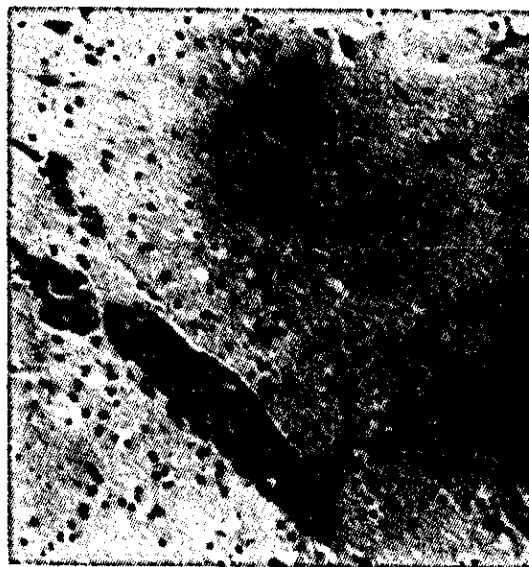


FIG. 5. Mangitos perivasculares ao nível do córtice cerebral. Hematoxilina-eosina. Aumento 6,3/0,16.

te, foi tipificada como *Salmonella dublin*, biotipo fermentativo A.

O exame histopatológico do encéfalo revelava processo inflamatório da pia-máter tanto cerebral

como cerebelar, havendo na serosa que envolve o cérebro, infiltração de monócitos, linfócitos, plasmócitos e neutrófilos (Fig. 6), ocorrendo ainda na mesma, ampla deposição de fibrina, no seio da qual se encontravam focos esparsos de calcificação (Fig. 7). A reação inflamatória do encéfalo se fazia presente ao nível do córtice e do corno de Ammon e se caracterizava pela existência de manguitos perivascularares constituídos de monócitos, linfócitos, plasmócitos e neutrófilos, estes dois últimos um pouco mais escassos que os demais (Fig. 8). À altura da substância branca do córtice foi evidenciado ainda pequeno foco de amolecimento, no qual, a par da desintegração tecidual, notavam-se células fagocitárias englobando material vacuolar em seu aspecto e circular em seus contornos.

A reação inflamatória da pia-máter cerebelar era representada por infiltrado de monócitos, linfócitos, plasmócitos e raros neutrófilos, o qual imprimia sensível espessamento à serosa (Fig. 9).

O estudo microscópico dos demais órgãos demonstrou, à altura do pulmão, processo inflamatório purulento com extenso colapso das áreas colaterais.

A *Listeria monocytogenes* não foi isolada dos três cérebros após 90 dias de refrigeração a 4°C.

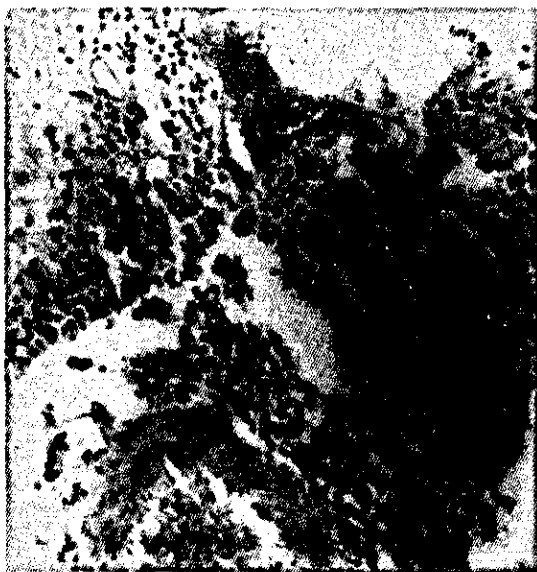

FIG. 6. Infiltração inflamatória da pia-máter cerebral. Hematoxilina-eosina. Aumento 6,3/0,16.

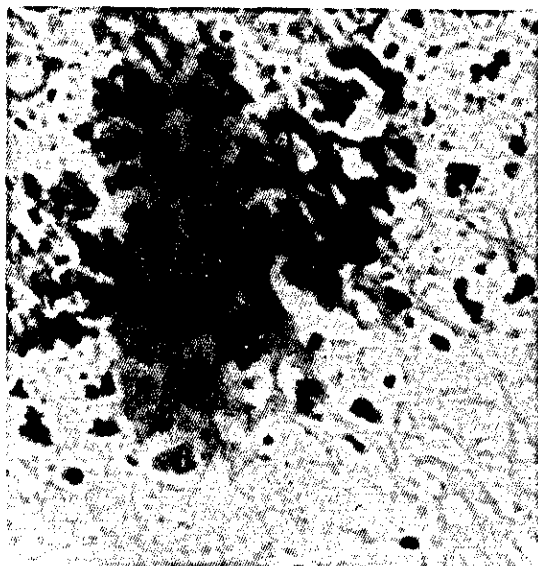


FIG. 7. Focos de calcificação ao nível da pia-máter cerebral. Hematoxilina-eosina. Aumento 16/0,32.



FIG. 8. Manguitos perivascularares ao nível do córtice cerebral. Hematoxilina-eosina. Aumento 6,3/0,16.

DISCUSSÃO

Fazendo-se uma comparação dos presentes achados com o que está registrado na literatura, verifica-se que Bulling & Pietzch (1968), autores que se ocuparam profundamente com o problema,

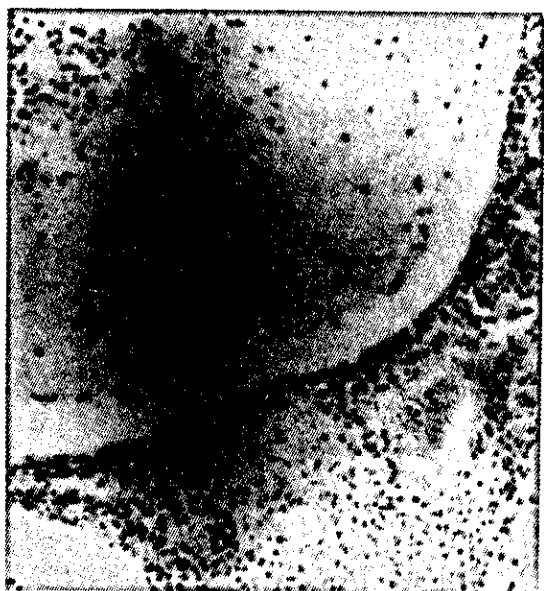

FIG. 9. Infiltrado inflamatório ao nível da pia-máter cerebelar. Hematoxilina-eosina. Aumento 6,3/0,16.

lograram isolar 20 vezes a *Salmonella* do sistema nervoso central de bovinos; todavia, em tais observações, não foram realizados estudos histopatológicos do sistema nervoso central e, assim, embora houvesse a comprovação da bactéria no S.N.C., não foi evidenciada a reação flogógena do mesmo. Emanuel et al. (1972) investigaram a neuropatologia da salmonelose bovina, registrando alterações histopatológicas ocorrendo no encéfalo de bezerros, nos quais haviam isolado *Salmonella* de órgãos viscerais; no entanto, como não tivesse obtido a bactéria da substância nervosa, não ficou estabelecida uma perfeita correlação entre a infecção salmonélica e a meningoencefalite estudada. Aparentemente, a resultados idênticos aos de Emanuel et al. (1972), chegaram Valenza & Cornaglia (1978), que estudaram a reação inflamatória do encéfalo em vitelos nos quais isolaram a *Salmonella* de vísceras e da medula óssea, trabalho que entretanto é de difícil avaliação, pois os autores se referem vagamente a vísceras, sem especificar quais as investigadas, não deixando claro se o encéfalo estaria ou não incluído entre elas. Dessa maneira, acredita-se que o presente estudo está entre os primeiros ou é mesmo o primeiro em que se comprova a ocorrência de autênticas meningoencefalites salmonélicas

em bovinos, isto é, o processo inflamatório meningoencefálico caracterizado histopatologicamente com o isolamento da respectiva bactéria do sistema nervoso central.

CONCLUSÕES

Os autores, com base em estudos bacterioscópicos, culturais, bioquímicos, sorológicos e histopatológicos, diagnosticaram, em bovinos, leptomeningite e meningoencefalite produzidas por *Salmonella typhimurium* e *Salmonella dublin*, acreditando ser um dos primeiros trabalhos registrados na literatura a comprovar as lesões nervosas e o isolamento da bactéria.

REFERÊNCIAS

- BULLING, E. & PIETZCH, O. Ergebnisse und Schlussfolgerungen aus fünfjährigen Salmonellose Untersuchungen (1961-1965). Zentralbl. Veterinaermed., Reihe B., 15(9):913-54, 1968.
- EDWARDS, P.R. & EWING, W.H. Identification of Enterobacteriaceae. 3.ed. Minnesota, Burgess Publishing Co., 1972. 362p.
- EMANUEL, C.; GUARDA, F.; PAMBIANCO, L. & ROSSI, C. Quadro anatomopatologico con particolare riferimento alle alterazioni neuropatologiche, nell' infezione da *Salmonella typhimurium* nei vitelli. Folia Vet. Lat., 2(1):38-68, 1972.
- HENDERSON, L.L. Salmonella meningitis; report of three cases and review of one hundred and forty-four cases from the literature. Am. J. Dis. Child., 75:351-75, 1948.
- HOLZ, K. Zur histologischen differentialdiagnose der gehirnentzündungen des schweines. Zentralbl. Veterinaermed., 2:718-38, 1955.
- INNES, J.R.M. & SAUNDERS, L.Z. Comparative neuropathology. New York, Academic Press, 1962. 658p.
- KASZUBKIEWCZ, C. & MADEJ, J.A. Zapalenie opon mózgowych i mózgu w przebiegu salmonelozы losów. Med. Weter., 30(10):598-600, 1974.
- KAUFFMANN, F. Enterobacteriaceae. 2.ed. Copenhagen, Ejanar Munksgard Publ., 1954. 382p.
- NETER, E.R. *Salmonella cholerae suis meningitis*, report of a case and review of the literature on *Salmonella meningitis*. Arch. Int. Med., 73:425-9, 1944.
- POTEL, K. Enzootische Enzephalitis bei jungen Silberfüchsen als Folge einer Paratyphusinfektion. Z. Infektkr. Haustiere, 53:88-105, 1938.
- VALENZA, F. & CORNAGLIA, E. Fibrinopurulent meningoencephalitis in newborn calves. Ann. Fac. Med. Vet. Torino, 25:45-71, 1978.
- WALTON, J.R. Bacteriological, biochemical and virulence studies on *Salmonella dublin* from abortion and enteric disease in cattle and sheep. Vet. Rec., 90(9): 236-40, 1972.