

"ESPICHAMENTO", INTOXICAÇÃO DE BOVINOS POR *Solanum malacoxylon*, NO PANTANAL DE MATO GROSSO. II. ESTUDOS COMPLEMENTARES¹

CARLOS HUBINGER TOKARNIA² e JÜRGEN DÖBEREINER³

SINOPSE.— *Solanum malacoxylon* Sendtner foi encontrada em toda a parte oeste do pantanal matogrossense, onde os solos são, em maioria, argilosos. Quase não ocorre na parte leste, onde as terras geralmente são arenosas. A área de distribuição da planta coincide com a de ocorrência do "espichamento" e vice-versa. Além de *S. malacoxylon*, de folhas glabras, com as quais foram feitos os estudos anteriores, verificou-se também a existência, na parte sudoeste do pantanal, de uma forma pilosa, *S. malacoxylon* var. *brachychaeta*, que possui as mesmas propriedades tóxicas.

O estudo da recuperação de casos espontâneos do "espichamento", revelou que os depósitos de cálcio nos diversos órgãos afetados tinham diminuído, indicando descalcificação parcial; no entanto, persistiram as outras alterações do tecido conjuntivo.

Experimento realizado em bovino com a planta coletada dois anos antes e guardada à temperatura ambiente mostrou que a sua toxidez se manteve inalterada. Em bovinos de 1 a 2 anos de idade, conseguiu-se reproduzir o "espichamento" com doses de apenas 0,04 g/kg/semana das folhas dessecadas. Dose única de 10 g/kg produziu alterações da mesma natureza que as observadas nos animais que receberam quantidade semelhante da planta, mas subdividida em doses menores, sobre um período de semanas; as lesões no sistema cardiovascular eram quase tão acentuadas, mas no pulmão eram bem mais leves.

Palavras chaves adicionais para índice: Plantas tóxicas, intoxicação por planta, calcificação metastática.

INTRODUÇÃO

Em trabalho anterior foram apresentados os resultados de estudos sobre a intoxicação em bovinos por *Solanum malacoxylon* Sendtner em Mato Grosso (Döbereiner *et al.* 1971). No presente trabalho são apresentados os resultados de estudos adicionais sobre esta intoxicação.

MATERIAL E MÉTODOS

1) Levantamento da ocorrência do "espichamento" e de *Solanum malacoxylon* Sendtner

A distribuição de *S. malacoxylon* foi estudada em viagens realizadas às diversas regiões do pantanal de Mato Grosso, nas quais foram colhidos históricos e foi verificada a existência da planta e da doença, a última através de necropsias complementadas por exames histopatológicos (Bov. 2815, 2817, 2818, 2819 e 2985 no município de Corumbá, Bov. 3351 no município de Aquidauana). Neste levantamento foi encontrada planta semelhante que, em vez de folhas glabras, tinha folhas pilosas. Esta planta foi identificada como *Solanum malacoxylon* Sendtner var. *brachychaeta*⁴.

2) Experimentos com *S. malacoxylon*, forma pilosa

Para a avaliação da toxidez da variedade pilosa de *S. malacoxylon*, foram realizados experimentos no Instituto de Pesquisas Agropecuárias do Centro-Sul (IPEACS), Rio de Janeiro, administrando-se as suas folhas dessecadas, por via oral, a bovinos jovens desmamados com 1 a 2 anos de idade; a dois desses bovinos foram ministradas folhas colhidas no pantanal de Nabileque, mun. Corumbá (Bov. 2902 e 3057), e aos dois outros, folhas provenientes do município de Aquidauana (Bov. 2727 e 2906). As quantidades administradas foram 0,16 e 1,0 g/kg/semana, subdivididas as doses semanais em duas partes, administradas às terças e sextas-feiras, com exceção do bovino que recebeu 1 g/kg/semana das folhas provenientes do município de Aquidauana (Bov. 2727); este recebeu a dose semanal em 4 dias, seguindo-se 12 dias sem administração, ciclo esse repetido seis vezes. Esta administração intermitente foi feita para estudo de alterações ósseas, motivo de investigação à parte (Dämmrich *et al.* 1975).

3) Casos de "espichamento" em recuperação

Foram realizados exames clínicos e necropsias complementadas por exames histopatológicos em três bovinos que tinham sido afetados pelo "espichamento" e que, removidos da região, estavam em fase de recuperação (Bov. 2823, 3439 e 3440).

4) Manutenção de toxidez de *S. malacoxylon* dessecada coletada dois anos antes

Para verificação da estabilidade do princípio tóxico, foi realizado um experimento com as folhas, dessecadas ao

¹ Aceito para publicação em 12 de agosto de 1974.

² Veterinário da Seção de Anatomia Patológica do Instituto de Pesquisas Agropecuárias do Centro-Sul (IPEACS), Km 47, Rio de Janeiro, GB, ZC-26, e bolsista do Conselho Nacional de Pesquisas (7117/68 e 7114/68).

³ Identificação botânica feita pelo Dr. C.V. Morton, National Museum of Natural History, Smithsonian Institution, Washington, D.C., U.S.A.

ar livre, de *S. malacoxylon*, forma glabra, coletadas dois anos antes no município de Poconé (Bov. 3052). O animal, com aproximadamente 2 anos de idade, recebeu 0,2 g/kg/semana, dose semanal essa subdividida em sete doses diárias iguais. O animal morreu após 22 dias devido a doença intercorrente, porém foi incluído no presente estudo, pois preencheu a finalidade do experimento.

5) Efeito de doses baixas de *S. malacoxylon*

Para verificação do efeito de doses de *S. malacoxylon*, forma glabra, menores que as empregadas anteriormente (Döbereiner *et al.* 1971), a dois bovinos com aproximadamente 12 e 18 meses de idade foram administradas, durante 16 semanas, a metade e a quarta parte da menor dose usada anteriormente, isto é, 0,08 (Bov. 2737) e 0,04 g/kg/semana (Bov. 2738), das folhas dessecadas, subdivididas as doses semanais em duas partes, dadas às terças e sextas-feiras.

Para verificação do efeito da ingestão da planta durante períodos mais curtos, foi administrada a um bovino, com aproximadamente 2 anos de idade, durante 32 dias, quantidade de 0,2 g/kg/semana, das folhas dessecadas, subdividida a dose semanal em sete partes administradas diariamente (Bov. 3054); outro bovino recebeu, durante 6 dias somente, um total de 0,4 g/kg das folhas dessecadas, dose esta subdividida em doses diárias iguais (Bov. 3068).

A um bovino adulto foi administrada a quantidade de 0,06 g/kg, subdividida em cinco doses iguais, dadas em dias seguidos (Bov. 100/72).

6) Dose elevada única de *S. malacoxylon*

Para verificar o efeito da ingestão de dose única elevada de *S. malacoxylon*, foram administrados, a dois bovinos com aproximadamente 1 ano de idade, 10 g/kg das folhas dessecadas da forma glabra (Bov. 3071 e 3493). Um dos bovinos foi sacrificado 5 dias e o outro 30 dias após a administração da planta.

No presente trabalho são descritos os achados de necropsia e histopatológicos dos três casos espontâneos de "espichamento" em recuperação (Bov. 2823, 3439 e 3440). Dos outros casos da doença espontânea foi registrado apenas o grau de calcificação dos principais órgãos lesados (Quadro 1), dada a semelhança com os casos anteriormente descritos (Döbereiner *et al.* 1971). Em relação aos casos experimentais (Quadro 2), somente foi feita descrição dos referentes a doses reduzidas e dose única elevada (itens 5 e 6), pelos mesmos motivos. Os resultados de outros estudos sobre as alterações do tecido conjuntivo, inclusive ósseo, na intoxicação experimental em bovinos por *S. malacoxylon*, são apresentados à parte (Dämmrich *et al.* 1975, Done *et al.* 1974).

Nos experimentos, as folhas dessecadas de *S. malacoxylon*, coletadas no pantanal de Mato Grosso, foram administradas por via oral a bovinos jovens mantidos em confinamento em boxes individuais no IPEACS, Estado do Rio de Janeiro; a alimentação dos bovinos era constituída de capim e água à vontade, mais 2 kg de ração balanceada (Purina) por dia por animal. Foram mantidos três animais de controle (Bov. 2462, 2748 e 2851). Todos os animais foram necropsiados e seus tecidos submetidos a estudos histopatológicos. No caso das lesões dos bovinos em recuperação do "espichamento" e nos da reprodução experimental da doença, sempre que julgado necessário eram feitas preparações dos tecidos segundo a técnica de von Kossa (Mallory 1938).

RESULTADOS

1) Levantamento da ocorrência do "espichamento" e de *Solanum malacoxylon*

Solanum malacoxylon, hoje vulgarmente chamada de "espichadeira", foi encontrada na parte oeste do pantanal, no município de Poconé e na região do Nabileque (mun. Corumbá), estendendo-se até o município de Porto Murтинho, sempre em terras argilosas. A maior quantidade da planta foi vista em Poconé, onde ocorre em toda a parte pantanosa e não só entre os rios Alegre e Claro (Döbereiner *et al.* 1971). (Fig. 1)

No município de Aquidauana foi encontrada em pequenas áreas a forma pilosa de *S. malacoxylon* var. *brachychaeta*. Esta variedade também foi localizada no pantanal do Nabileque, juntamente com a forma glabra.

Na parte leste do pantanal, em que as terras são arenosas, abrangendo os municípios de Itiquira, Coxim e Rio Verde de Mato Grosso, bem como a parte leste do município de Corumbá e a maior parte do município de Aquidauana, não foram encontrados o "espichamento" e nem a planta.

Em todas as regiões onde ocorre a planta constatamos a presença do "espichamento", e vice-versa (Quadro 1). A maior incidência há no município de Poconé (Döbereiner *et al.* 1971), onde a doença representa sério problema econômico, afetando anualmente milhares de bovinos e constituindo-se num fator limitante na criação de gado. Nas outras regiões assinaladas (mun. Aquidauana, região do Nabileque no mun. Corumbá, mun. Porto Murтинho), a ocorrência da doença é esporádica e não constitui problema. Isto pode, até certo ponto, ser correlacionado com a quantidade da planta existente nos pastos, porém este fato isolado não é suficiente para explicar a baixa incidência em algumas áreas. Vimos, nessas regiões, invernações em que a planta é abundante, mas assim mesmo ocorrem nelas poucos casos de "espichamento".

Investigando esse problema mais detalhadamente numa fazenda, no município de Aquidauana, verificamos que nas invernações onde ocorriam casos de "espichamento" os arbustos de *S. malacoxylon*, por ocasião de nossa visita, no mês de setembro, quase não tinham folhas, e o pasto era uma macega ressequida, enquanto que nas outras invernações onde não foi observada a doença, apesar de haver tantos arbustos de *S. malacoxylon* como no primeiro pasto, esses estavam verdejantes, com abundantes folhas, e o pasto era verde. Na região do Nabileque (mun. Corumbá) e no município de Porto Murтинho, também verificamos que os arbustos de *S. malacoxylon*, no mesmo mês, sempre estavam mais verdejantes do que no município de Poconé, onde na época da seca as plantas são menos verdes e têm bem menos folhas.

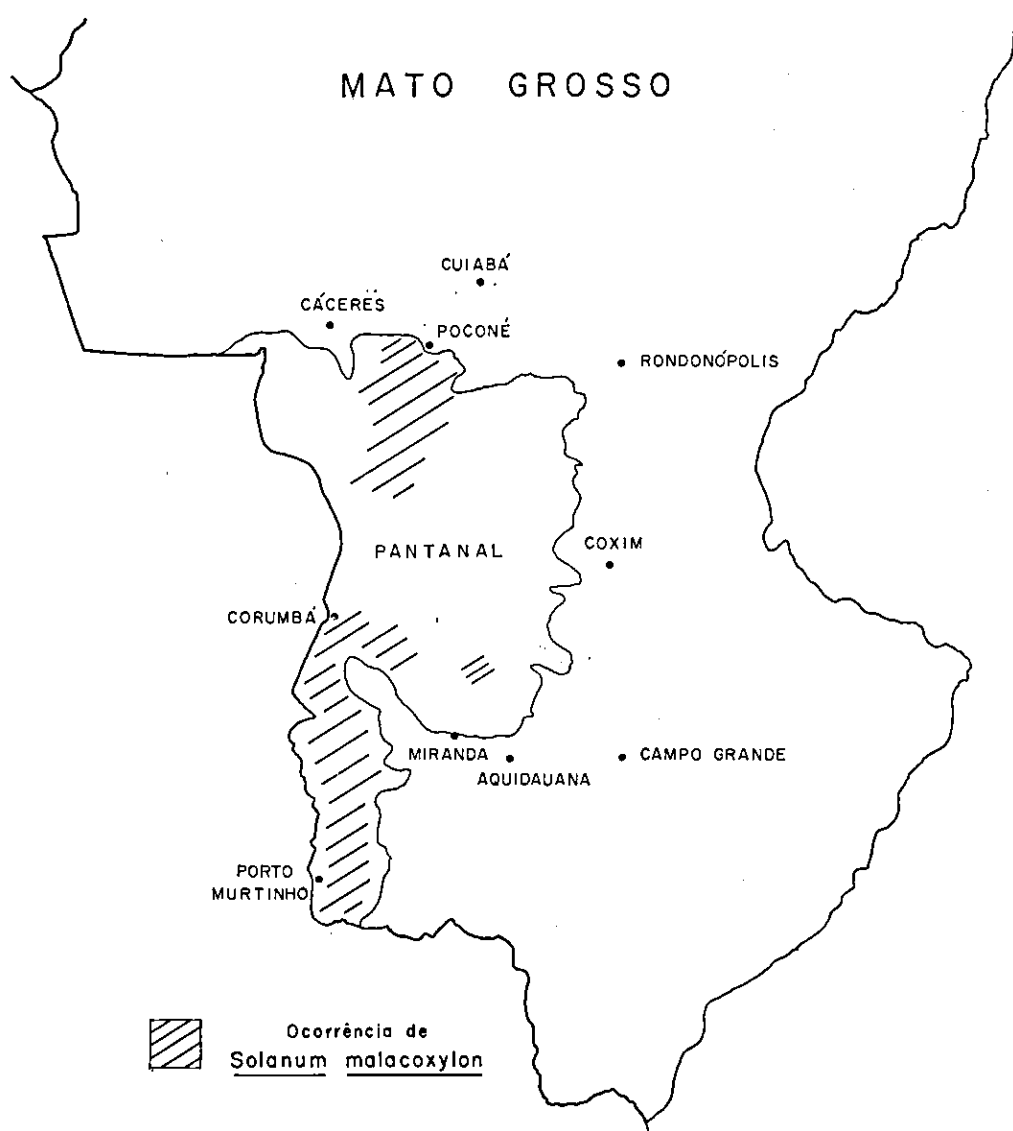

FIG. 1. Ocorrência da "espichadeira" (*Solanum malacoxylon* Sendtner) no pantanal de Mato Grosso.

2) Experimentos com *S. malacoxylon*, forma pilosa

Verificou-se que *S. malacoxylon* var. *brachychaeta* provoca as mesmas alterações clínicas e as mesmas lesões macroscópicas e microscópicas produzidas pela forma glabra (Quadro 2, bov. 2902, 3057, 2727 e 2906). A sua toxidez parece um pouco maior, pois os bovinos 3057 e 2906, que receberam ambos 0,16 g/kg/semana das folhas dessecadas da planta, morreram já após 8 semanas e 5 dias, e 10 semanas e 1 dia, respectivamente. O bovino 3057 recebeu folhas provenientes da região do Nabileque, e o bovino 2906, folhas coletadas no mu-

nício de Aquidauana. Dos bovinos que anteriormente tinham recebido *S. malacoxylon*, forma glabra, nesta quantidade ou semelhante, bovino 2410 (0,17 g/kg/semana), bovino 2415 (0,16 g/kg/semana) e bovino 2474 (0,22 g/kg/semana), o primeiro ainda estava vivo após 16 semanas e 2 dias, quando foi sacrificado, o segundo ainda estava vivo após um ano e 2 semanas, quando também foi sacrificado, e o terceiro morreu 13 semanas e 4 dias após o início do experimento; esses períodos todos são superiores aos da presente série de experimentos com *S. malacoxylon* var. *brachychaeta*.

QUADRO 1. Casos espontâneos da intoxicação por Solanum malacoxylon Sendiner em bovinos necropsiados nos municípios de Corumbá e Aquidauana, Mato Grosso

Bovino n.º	Procedência	Sexo, raça, idade	Histórico	Sintomas	Alterações macroscópicas de calcificação*
Bov. 2815 (SAP 19937)	Faz. S.I.S., mun. Corumbá (Nabileque)	Fêmea, mest. zebu, 5 anos	Animal doente há 6 meses, com emagrecimento e endurecimento das mãos	Em 4.7.70: animal muito magro, com pelo áspero, mãos ligeiramente flexionadas, sopro diastólico acentuado. Sacrificado	Pulmão +++ Endocárdio da aurícula esq. + Aorta +++ Rim (+) Tendões +++
Bov. 2817 (SAP 19938)	Faz. S.A.N., mun. Corumbá (Nabileque)	Macho, Gir, 2 anos	Animal com "espichamento" incipiente?	Em 5.7.70: animal magro, com pelo áspero. Sacrificado	Pulmão s.a. Endocárdio da aurícula esq. (+) Aorta + Rim s.a. Tendões s.a. (Vermínoses pulmonar e gastrintestinal)
Bov. 2818 (SAP 19939)	Faz. S.B., mun. Corumbá (Nabileque)	Fêmea, mest. zebu, 4 anos	Animal começou a emagrecer há 1 mês	Em 6.7.70: animal bastante magro, com pelo áspero. Sacrificado	Pulmão + Endocárdio da aurícula esq. + Aorta +++ Rim s.a. Tendões ++
Bov. 2819 (SAP 19940)	Faz. N.S.F., mun. Corumbá (Nabileque)	Fêmea, mest. zebu, 4 anos	Animal magro há 2 anos	Em 7.7.70: animal bastante magro, com pelo áspero. Sacrificado	Pulmão +++ Endocárdio da aurícula esq. +++ Aorta +++ Rim ++ Tendões ++
Bov. 2985 (SAP 20127-30)	Faz. T., mun. Aquidauana	Fêmea, mest. zebu, 8 anos	O animal está com a "doença que seca a rez"	Em 5.9.71: animal muito magro, pelo áspero. Sacrificado	Pulmão +++ Endocárdio da aurícula esq. +++ Aorta +++ Rim ++ Tendões ++
Bov. 3351 (SAP 20817)	Faz. B.J., mun. Corumbá (Nabileque)	Fêmea, mest. zebu, 5 anos	O animal está com a "peste de secar" há pelo menos 1 ano; anda na ponta dos pés	Em 23.8.72: animal muito magro, com pelo áspero. Sacrificado	Pulmão +++ Endocárdio da aurícula esq. +++ Aorta +++ Rim ++ Tendões ++

* ++++ lesão acentuada, ++ moderada, + leve, (+) discreta, s.a. sem alteração.

3) Casos de "espichamento" em recuperação

Bovino 2823. Macho, castrado, mestiço zebu, com 2 anos e meio de idade. — Procedência: mun. Poconé. — Anamnese: caso de tentativa de recuperação do "espichamento"; está desde fim de fevereiro (há quatro meses) em pasto de Jaraguá, fora da região onde ocorre *S. malacoxylon*. Veio em péssimo estado de nutrição, de fazenda do pantanal, situada entre os rios Alegre e Claro. Quase não ganhou peso. — Observações clínicas em 14.7.70: animal magro. Sacrificado. — Achados de necropsia: pulmões, com áreas à palpação endurecidas e ao corte com aspecto lembrando esponja, localizadas nos lobos diafragmáticos

enfim; em alguns campos presença de fibras elásticas inchadas e levemente calcificadas; não há presença de tecido conjuntivo embrionário. Cartilagens bronquiais com áreas homogêneas, intensamente eosinófilas, em parte, levemente calcificadas. Endocárdio da aurícula esquerda espessado por substância bastante frouxa, levemente eosinófila. As fibras elásticas estão inchadas, fragmentadas, e parte delas levemente incrustadas por cálcio. Na subintima da aorta e parte interna da média, fibras elásticas inchadas e levemente calcificadas, e presença de leves depósitos de cálcio sob forma de grânulos e grumos de cálcio, em permeio de bastante substância intercelular levemente corada pela eosina contendo células fibroblásticas. Medular do

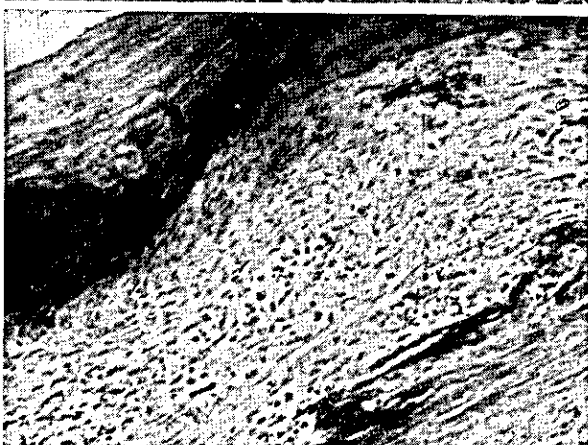
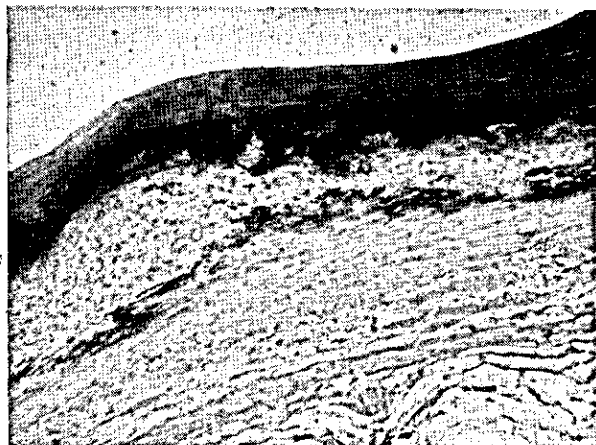
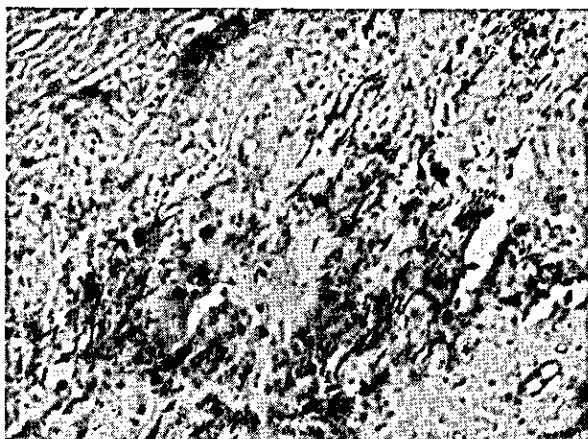
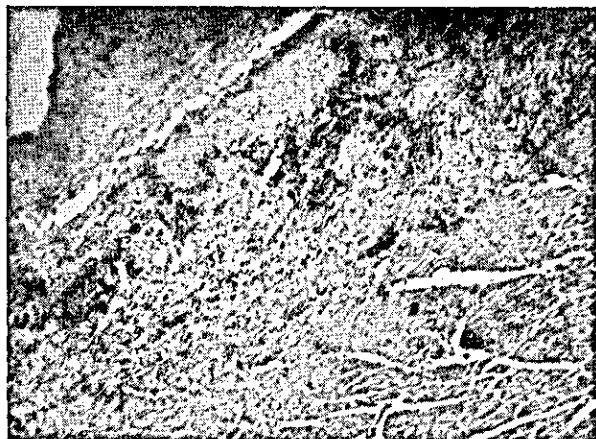


FIG. 2. Endocárdio da aurícula esquerda muito espessado por massa homogênea, contendo depósitos de cálcio em quantidade relativamente pequena em caso de "espichamento" em recuperação (Bov. 3439). SAP 21049, II.-E. Obj. 4.

FIG. 4. Aorta abdominal com espessamento da íntima e da parte interna da média por substância homogênea ao lado de placas irregulares de cálcio (Bov. 3439). SAP 21049, II.-E. Obj. 4.

FIG. 3. Aumento maior de campo da Fig. 2, em que se vê a massa homogênea com grumos de cálcio e fibras elásticas tumefeitas, em parte incrustadas por cálcio. H.-E. Obj. 10.

FIG. 5. Aumento maior de campo da Fig. 4, mostrando numerosas células fibroblásticas na substância homogênea, parcialmente colágena, margeada por depósitos de cálcio que parecem estar em fase de absorção. H.-E. Obj. 10.

e nos bordos dos lobos apicais. Endocárdio da aurícula esquerda esbranquiçado, endurecimento da mitral e sobretudo das válvulas sigmóides da aorta; depósitos branco-acinzentados leves no endocárdio do ventrículo esquerdo. Aproximadamente 90% da íntima da aorta tomada por rugosidades e placas, as últimas mais na parte abdominal. Medular renal com estriação esbranquiçada nítida. Superfície de corte dos tendões com pontilhado branco maciço. Ao corte dos diversos órgãos afetados, a face não rangia. — Exames histopatológicos (SAP 19943) revelam, no pulmão em alguns campos algumas paredes alveolares espessadas pela presença de massas eosinófilas homogêneas, em parte, levemente cal-

rim com depósitos leves de cálcio sob forma de cilindros, incrustando células epiteliais dos túbulos uriníferos e no tecido intersticial. Tendão, parte dos fascículos, tomada por substância homogênea levemente basófila com alguma calcificação pulverulenta leve e presença de numerosas células redondas, algumas agrupadas em ninhos, lembrando tecido cartilaginoso.

Bovino 3439. Fêmea, mestiça zebu, com 7 anos de idade. — Procedência: Fazenda S.J., mun. Poconé. — Anamnese: vaca em recuperação do "espichamento". O animal foi retirado há 1 ano e 4 meses da região onde ocorre *S. malacoxylon*. Nesta ocasião

estava em estado de nutrição precário. Recuperou-se parcialmente, mas não "criou carne". — Observações clínicas em 22.3.73: estado de nutrição regular. Sacrificado. — Achados de necropsia: pulmões com algumas áreas esponjosas na periferia dos lobos, principalmente lobo cardíaco direito. Endocárdio da aurícula esquerda com grandes, e do ventrículo esquerdo com pequenas áreas esbranquiçadas, sem rigidez ao corte. Aproximadamente 85% da íntima da aorta tomada por rugosidades e placas, porém moles e que não rangiam ao serem cortadas pela faca. Íntima da carótida totalmente tomada por placas, porém mais ou menos moles ao corte. Íntima da jugular com áreas rugosas e esbranquiçadas. Rins com estrias muito finas na medular. Tendões com 80% da superfície de corte esbranquiçados, moles ao corte. Epiglote ao corte com áreas arredondadas esbranquiçadas macias. — Exames histopatológicos (SAP 21049-50) revelam no pulmão em algumas áreas, grandes espaços delimitados por septos mais ou menos espessos por tecido conjuntivo colágeno, em parte revestidos por células cubóides; nos septos há presença de massas homogêneas, quase totalmente calcificadas, excetuando as margens. Em outras áreas há somente epitelização acentuada das paredes alveolares. As cartilagens bronquiais estão parcialmente calcificadas, parcialmente substituídas por tecido conjuntivo. As partes não calcificadas apresentam as células cartilaginosas inchadas, ou há somente os vacúolos sem elementos celulares. O endocárdio da aurícula esquerda está muito espessado por massa homogênea levemente basófila, em algumas áreas muito frouxa, com muitas lacunas e contendo poucas células arredondadas e fibroblásticas. No perneio dessa massa há placas pequenas e grumos de cálcio e fibras elásticas inchadas, parte levemente incrustada por cálcio. Na parede da aorta, a íntima e a parte interna da média estão muito espessadas por substância homogênea levemente basófila, contendo numerosas células fibroblásticas e margeada por placas irregulares de cálcio, depósitos de cálcio pulverulentos e sob forma de grumos, e fibras elásticas incrustadas por cálcio (Fig. 2 a 5). Carótida com lesão semelhante. Jugular com grumos de cálcio no perneio de substância homogênea levemente basófila e com células arredondadas, algumas dessas calcificadas; alguns depósitos pulverulentos de cálcio e algumas fibras elásticas calcificadas. Medular do rim com depósitos moderados de cálcio no tecido intersticial e nos túbulos uriníferos. Parte dos fascículos dos tendões apresenta depósitos pulverulentos mais ou menos densos de cálcio em substância levemente eosinófila amorfa, ou em massa homogênea ligeiramente basófila com células arredondadas em vaciolo, lembrando células cartilaginosas. Periferia da cartilagem da epiglote com áreas calcificadas na matrix, áreas adjacentes da matrix substituídas por tecido mesenquimatoso frouxo.

Bovino 3440. Macho, castrado, mestiço zebu, com 4 anos e meio de idade. — Procedência: Fazenda S.J., mun. Poconé. — Anamnese: animal em recuperação do "espichamento". O animal foi retirado há 40 dias da região onde ocorre *S. malacoxylon*. — Observações clínicas em 22.3.73: animal muito magro. Sacrificado. — Achados de necropsia: pulmões com poucas áreas esponjosas na periferia dos lobos. Endocárdio da aurícula esquerda em sua maior parte e do ventrículo esquerdo em pequenas áreas, esbranquiçado. Aproximadamente 90% da íntima da aorta tomados por rugosidades e placas. Íntima da carótida totalmente tomada por rugosidades. Íntima da jugular com áreas esbranquiçadas rugosas. Rins com estrias muito discretas na medular. Tendões com grande parte de sua superfície de corte esbranquiçada. Ao corte da aorta e dos tendões a faca rangia. — Exames histopatológicos (SAP 21051-52) revelam no pulmão em algumas áreas septos mais ou menos espessos por tecido conjuntivo colágeno que às vezes contém massas homogêneas quase totalmente calcificadas. Alguns septos são revestidos por células epiteliais cubóides. A cartilagem peribronquial está parcialmente calcificada e invadida por tecido conjuntivo. O endocárdio está muito espessado por abundante substância homogênea ligeiramente basófila, com poucas células arredondadas e com depósitos de cálcio sob forma de placas, grumos, grânulos e incrustando fibras elásticas. Na parte interna da média da aorta há abundantes depósitos de cálcio principalmente sob forma de grumos e incrustamento de fibras elásticas, mas há também placas maiores. No perneio há substância mais ou menos homogênea levemente eosinófila ou basófila. A íntima da carótida está muito espessada por substância homogênea ligeiramente basófila; no lugar da elástica interna há faixa larga de depósitos de cálcio; mais externamente à elástica interna há calcificação em pequeno grau sob forma de grumos, grânulos e incrustamento de fibras elásticas e de células arredondadas. Medular do rim com presença de pequena quantidade de depósitos de cálcio dentro da luz de túbulos uriníferos, com destruição de suas cé-

lulas epiteliais. Tendão com calcificação moderada de alguns fascículos, sob forma de depósitos pulverulentos. Periferia da cartilagem da epiglote com áreas calcificadas na matrix, com pequena deposição osteóide; áreas adjacentes da matrix substituídas por tecido mesenquimatoso frouxo.

4) Manutenção da toxidez de *S. malacoxylon* dessecada coletada dois anos antes

Com a planta coletada dois anos antes e mantida em temperatura ambiente conseguiu-se reproduzir no bovino 3052, na dose de 0,2 g/kg/semana administrada durante 22 dias, as lesões observadas na intoxicação por *S. malacoxylon* (Quadro 2). A extensão e intensidade das lesões observadas enquadraram-se dentro do observado nos experimentos realizados com a planta recentemente coletada.

5) Efeito de doses baixas de *S. malacoxylon*

Verificou-se que mesmo quantidades menores do que as anteriormente administradas, isto é, 0,04 e 0,08 g/kg/semana, da planta dessecada, dadas durante 16 semanas aos bovinos 2738 e 2737 (Quadro 2), produziram lesões em extensão e intensidade semelhantes mas um pouco menos graves que as observadas anteriormente (Döbereiner *et al.* 1971) no bovino 2410 com 0,17 g/kg/semana dada também durante 16 semanas.

O bovino 3054 que recebeu a planta na quantidade de 0,2 g/kg/semana durante 32 dias, quando foi sacrificado, já tinha lesões bem nítidas (Quadro 2).

O bovino 3068 que recebeu um total de 0,4 g/kg subdividido em 8 doses iguais dadas em dias seguidos, apresentou à necropsia lesões leves mas nítidas no endocárdio e rim, discretas na aorta e no pulmão (Quadro 2). O endocárdio da aurícula esquerda tinha diversas áreas esbranquiçadas com aspecto de giz, o do ventrículo esquerdo uma pequena área com esse aspecto. Os rins tinham na medular pequenos pontos e estrias esbranquiçadas, a aorta torácica algumas elevações pequenas longitudinais e o pulmão o bordo dorsal dos lobos diafragmáticos inchado, com superfície de corte levemente esbranquiçada. Microscopicamente observou-se no pulmão presença nas paredes alveolares de fibras elásticas inchadas e calcificadas, no endocárdio da aurícula esquerda calcificação acentuada de fibras elásticas com aparecimento de depósitos de cálcio sob forma de grumos, na aorta em sua média áreas com as fibras elásticas inchadas e levemente incrustadas por cálcio, no rim calcificação leve dos túbulos uriníferos na medular.

O bovino 100/72 que recebeu um total de somente 0,06 g/kg subdividido em 5 doses iguais dadas em 5 dias seguidos apresentou à necropsia somente lesões no endocárdio da aurícula e do ventrículo esquerdo sob forma de pequenas áreas esbranquiçadas com aspecto de giz; microscopicamente havia, além da acentuada calcificação de fibras elásticas inchadas e da deposição de cálcio sob forma de grânulos e grumos no endocárdio, ainda áreas de calcificação na média da aorta e depósitos de cálcio na mucosa do coagador (Quadro 2).

Quadro 2. Experimentos com as folhas dessecadas de *Solanum malacoxylon* Sendtner

Bovino n.º	Peso (kg)		Data do início do experimento (1.º dia da administração)		Quantidade da planta administrada		Total	Resultados	Calcificações
	An-tes	Na-ção	início	do	Quantidade	da planta administrada			
<i>Experimentos com S. malacoxylon, forma pilosa (item 2)</i>									
Bov. 2902 (SAP 20431-501)	143	125	—18	12.10.71	71,5 g x 2 = 1 g/kg/semana, col. Nabileque, set. 1971 (Mat. bot. 797)	71,5 x 6 = 429,0 g (3 g/kg)		Morreu em 31.10.71, isto é após 2 semanas e 5 dias, após emagrecimento e enfraquecimento progressivo. Últimos 4 dias diminuição do apetite	Pulmão ++ Endocárdio da aurícula esq. +++ Aorta +++ Rim + Tendões s.a.
Bov. 3057 (SAP 20634-640)	145	103	—37	17.12.71	12 g x 2 = 0,16 g/kg/semana, col. Nabileque, set. 1971 (Mat. bot. 797)	12 x 17 = 204,0 g (1,4 g/kg)		Morreu em 16.2.72, isto é após 8 semanas e 5 dias, após emagrecimento e enfraquecimento progressivo. Apetite mantido até o penúltimo dia de vida	Pulmão + Endocárdio da aurícula esq. +++ Aorta +++ Rim + Tendões s.a.
Bov. 2727 (SAP 20372-581)	162	124	—38	12.10.71	(+4-12), cada dose dada nos 4 dias iguais a quarta dose correspondente a 1 g/kg/semana = 40,5 x 4, col. Aquidauana, set. 1971 (Mat. bot. 800)	(40,5 x 4) x 6 = 972 g (7,3 g/kg)		Sacrificado em 5.1.72, isto é após 84 dias, após emagrecimento progressivo lento; sempre es-perro, com apetite, fezes normais	Pulmão + Endocárdio da aurícula esq. + Aorta +++ Rim +++ Tendões s.a.
Bov. 2906 (SAP 20541-547)	155	129	—26	12.10.71	12,4 g x 2 = 0,16 g/kg/semana, col. Aquidauana, set. 1971 (Mat. bot. 800)	12,4 x 20 = 248 g (1,6 g/kg)		Morreu em 23.12.71, isto é após 10 semanas e 1 dia, após emagrecimento progressivo. A partir de 8.12.71, sopro sistólico aórtico intermitente. Nos últimos dois dias diminuição de apetite e fezes ressequidas	Pulmão ++ Endocárdio da aurícula esq. + Aorta +++ Rim +++ Tendões s.a.
<i>Experimentos com S. malacoxylon, forma glabra (item 4)</i>									
Bov. 3052 (SAP 20520)	216			17.11.71	6,19 g x 7 = 0,2 g/kg/semana, col. Poconé, 1969	6,19 x 22 = 136,18 (0,63 g/kg)		Morreu em 9.12.71, isto é após 22 dias; mas a partir do dia 6.12.71 com doença intercorrente	Pulmão + Endocárdio da aurícula esq. +++ Aorta ++ Rim + Tendões s.a.
<i>Experimentos com S. malacoxylon, forma glabra, com doses menores (item 5)</i>									
Bov. 2737 (SAP 19895-897)	123	115	—8	7.5.70	4,92 g x 2 = 0,08 g/kg/semana, col. Poconé, julho 1969	4,92 x 34 = 167,28 g (1,36 g/kg)		Sacrificado em 2.9.70, isto é após 16 semanas e 5 dias, após emagrecimento progressivo, terificado com pelo áspero e ter mostrado cifoese e arritmia cardíaca	Pulmão + Endocárdio da aurícula esq. + Aorta ++ Rim + Tendões (+)
Bov. 2738 (SAP 19898-905)	160	139	—21	7.5.70	3,2 g x 2 = 0,04 g/kg/semana, col. Poconé, julho 1969	3,2 x 34 = 108,8 g (0,68 g/kg)		Sacrificado em 2.9.70, isto é após 16 semanas e 5 dias, após emagrecimento	Pulmão (+) Endocárdio da aurícula esq. + Aorta +++ Rim ++ Tendões s.a.

QUADRO 2. (Continuação)

Bovino n.º	Peso (kg)		Data do início do experi- mento (1.º dia da adminis- tração da planta)	Quantidade da planta administrada	Total	Resultados	Classificação
	Antes do início do expe- ri- men- to	Na diti- ma gem antes da tração da planta)					
Bov. 3054 (SAP 200611-614)	225	193	6. 1. 72	6,3 g x 7 = 0,2 g/kg/semana, col. Poconé, ago. 1971	6,3 x 32 = 201,6 g (0,89 g/kg)	Sacrificado em 8. 2. 72, isto é após 32 dias, após emagrecimento progressivo	Pulmão + Endocárdio da aurícula eq. +++ Aorta +++ Rim ++ Tendões s.a.
Bov. 3068 (SAP 20022-824)	150		3. 2. 72	10 g x 6 = 0,4 g/kg, col. Poconé, ago. 1971	10 x 6 = 60 g (0,4 g/kg)	Sacrificado em 9. 2. 72, isto é após 6 dias	Pulmão (+) Endocárdio da aurícula eq. + Aorta (+) Rim + Tendões s.a.
Bov. 100/72 (SAP 20756-758)	300		31. 5. 72	3,4 g x 5 = 0,06 g/kg, col. Poconé, ago. 1971	3,4 x 5 = 17,0 (5,7 g/kg)	Morreu em 6. 6. 71, devida a doença intercorrente	Pulmão s.a. Endocárdio da aurícula eq. s.a. Rim s.a. Aorta s.a. Tendões s.a.
<i>Experimentos com S. malacoxylon, forma glabra, com dose única elevada (item 6)</i>							
Bov. 3071 (SAP 21009-014)	132	116	19. 2. 73	1.320 g x 1 = 10 g/kg, col. Poconé, nov. 1972	1.320 g x 1 = 1.320 g (10 g/kg)	Sacrificado em 13. 2. 73, isto é após 4 dias, após emagrecimento progressivo	Pulmão: algumas áreas enfisematosas Endocárdio da aurícula eq. s.a. Aorta ++ Rim s.a. Tendões s.a.
Bov. 3494 (SAP 21429-440)	121	103	31. 1. 74	1.210 g x 1 = 10 g/kg, col. Poconé, jul. 1973	1.210 g x 1 = 1.210 g (10 g/kg)	Sacrificado em 1. 3. 74, isto é após 30 dias, após emagrecimento, anorexia e diarreia	Pulmão + Endocárdio da aurícula eq. ++ Aorta +++ Rim + Tendões s.a.
<i>Animais de controle</i>							
Bov. 2462 (SAP 19906-913)	129	152	7. 5. 70		Controle	Sacrificado em 2. 9. 70, isto é após 16 semanas e 5 dias, em perfeito estado de saúde	Ausência de alterações
Bov. 2851 (SAP 20099-109)	192	202	4. 9. 70		Controle	Sacrificado em 30. 10. 70, isto é após 7 semanas e 6 dias, em perfeito estado de saúde	Ausência de alterações
Bov. 2748 (SAP 20175-187)	158	205	4. 6. 70		Controle	Sacrificado em 18. 3. 71, isto é após 9 meses e meio, em perfeito estado de saúde	Ausência de alterações

* +++ lesão acentuada, ++ moderada, + leve, (+) discreta, s.a. sem alteração.

6) Dose elevada única de *S. malacoxylon*

Uma única dose elevada de 10 g/kg de peso do animal das folhas dessecadas de *S. malacoxylon* provocou no bovino 3071 (Quadro 2), que foi sacrificado 4 dias após a administração da planta, acentuada perda de peso. A necropsia foi constatada que a íntima da aorta torácica estava em 80% tomada por rugosidades rígidas, a aorta abdominal em 60% por placas duras sob forma de depressões; a íntima da carótida estava tomada totalmente por rugosidades esbranquiçadas firmes; todas estas lesões vasculares rangiam ao corte com a faca. O exame histopatológico revelou na aorta calcificação acentuada de fibras elásticas tumefeitas da subíntima com presença de substância intercelular levemente basófila frouxa e depósitos de cálcio sob forma de grumos, inchaço e calcificação discreta de fibras elásticas no endocárdio da aurícula esquerda.

No bovino 3493 (Quadro 2), que foi sacrificado 30 dias após a administração da planta, foi igualmente observada acentuada perda de peso. Nos primeiros 2 dias após a administração comeu bem, mas a partir do 3.º dia mostrou anorexia moderada a acentuada durante os 15 dias seguintes, no fim dos quais o animal teve o menor peso durante o experimento, tendo diminuído dos 121 kg iniciais para 92 kg. Tendo voltado o apetite ao normal nos dias seguintes, o peso aumentou para 103 kg no 30.º dia do experimento quando foi sacrificado. O rúmen funcionou normalmente durante todo o experimento, com bracejos normais, nunca tendo o animal deixado de ruminar, e a temperatura e as frequências cardíaca e respiratória sempre estiveram dentro dos limites normais. A partir do 8.º dia do experimento o animal teve diarreia líquida durante 4 dias, voltando depois o aspecto das fezes ao normal. — À necropsia os pulmões tinham à palpação a consistência dos lobos diafragmáticos aumentada, e sua superfície de corte era levemente esbranquiçada, mas a faca não rangia. O endocárdio da aurícula esquerda tinha aproximadamente a metade de sua superfície tomada por rugosidades duras com aspecto de giz, a faca rangendo ao corte; o endocárdio do ventrículo esquerdo tinha somente uma pequena área esbranquiçada. A aorta estava transformada em tubo rígido; sua íntima estava totalmente tomada por rugosidades na sua parte torácica e por placas sob forma de depressões na parte abdominal, rígidas à palpação, a faca rangendo ao corte. A íntima da carótida estava, em aproximadamente metade de sua superfície, tomada por rugosidades em disposição anelar. Os rins tinham nas papilas pontilhado esbranquiçado leve. Tendões e epiglote sem alterações. Os exames histopatológicos revelaram no pulmão calcificação de fibras elásticas inchadas, calcificação leve da matrix da cartilagem peribronquial, no endocárdio, aorta e outros vasos arteriais depósitos maciços de cálcio, no rim leves depósitos de cálcio na medular.

DISCUSSÃO E CONCLUSÕES

1) *Solanum malacoxylon* somente foi visto na parte ocidental do pantanal, nos municípios de Poconé, Co-

rumbá (pantanal do Nabileque), Porto Murtinho e Aquidauana, e somente em terras argilosas (Fig. 1). A planta não foi vista na região oriental do pantanal, de terras arenosas. A área de distribuição da planta coincide com a de ocorrência do "espichamento" e vice-versa, porém a incidência da doença nos bovinos nem sempre está diretamente relacionada com a quantidade da planta nos pastos. Foi observada maior incidência da doença em pastos mais secos, apesar de *S. malacoxylon* ser nelas menos viçosa e ainda, durante a época da seca, perder maior quantidade de folhas do que a planta que vegeta em terrenos úmidos. Uma dedução que se poderia tirar desta observação é que o gado não come as folhas verdes no arbusto, mas as secas caídas ao chão, junto com o capim, forma de ingestão da planta também admitida na Argentina (Garcés *et al.* 1967, Carrillo & Worker 1967).

Além de *S. malacoxylon*, de folhas glabras, existe no pantanal matogrossense uma forma pilosa, identificada como *S. malacoxylon* var. *brachychaeta*. A primeira foi observada nos municípios de Poconé, Corumbá (Nabileque), Porto Murtinho, a segunda nos municípios de Corumbá (Nabileque) e Aquidauana.

2) *S. malacoxylon* var. *brachychaeta* produz, quando ingerido por bovinos, o mesmo quadro patológico que a forma glabra da planta; em nossos experimentos a var. *brachychaeta* se revelou um pouco mais tóxica que a forma glabra.

3) O estudo dos casos de "espichamento" em recuperação mostram que as alterações da intoxicação por *S. malacoxylon* são reversíveis em parte. Nos dois casos, em que um animal tinha sido removido de área com *S. malacoxylon* havia 1 ano e 4 meses (Bov. 3439) e o outro fazia 4 meses (Bov. 2823), os depósitos de cálcio eram mais leves do que nos casos ativos de "espichamento", indicando descalcificação; percebia-se bem esta descalcificação pelo fato de a faca, ao corte da aorta e dos tendões, acentuadamente alterados, não ranger. Microscopicamente observou-se nas áreas lesadas da aorta, do endocárdio, dos pulmões e tendões, substância homogênea, porém com somente restos de cálcio. O cálcio nessas áreas sofreu processo de reabsorção, sem que tenham desaparecido as outras alterações do tecido conjuntivo, que ficaram ainda mais visíveis. No bovino 3440, que tinha sido retirado há somente 40 dias da área com *S. malacoxylon*, esta descalcificação ainda não pôde ser observada.

4) A natureza, a extensão e a intensidade das lesões no bovino que recebeu *S. malacoxylon* coletada 2 anos antes e guardada em temperatura ambiente indicam que ela conservou a sua toxidez inalteradamente.

5) Os experimentos com doses menores do que as administradas anteriormente mostraram que quantidades bem menores, pelo menos até 0,04 g/kg/semana, das folhas dessecadas, ainda são capazes de produzir o quadro do "espichamento". Viu-se também que já dentro de poucos dias aparecem as primeiras lesões.

6) Uma única administração da planta em dose elevada (10 g/kg) causou alterações da mesma natureza

como as vistas nos animais que receberam a planta repetidas vezes. Mas estas alterações não eram em extensão e intensidade proporcionais às lesões encontradas em animais que receberam quantidades semelhantes ou menores, porém subdivididas em doses administradas sobre um período de semanas; no pulmão as lesões eram bem mais leves e no sistema cardiovascular, apesar de serem bastante acentuadas, também ainda eram menores. Outro fator a ser considerado na apreciação da intensidade das lesões, além dos fatores *quantidade* e *período* sobre o qual esta for ingerida, é o fator *idade* do animal. Segundo Döbereiner *et al.* (1975) bezerros com poucos meses de idade são menos susceptíveis do que bovinos adultos.

AGRADECIMENTOS

Agradecemos ao botânico Dr. C.V. Morton, National Museum of Natural History, Smithsonian Institution, Washington, D.C., U.S.A., pela identificação do material botânico, e ao Dr. João Losano Eubank Campos, Veterinário da Defesa Sanitária Animal em Poconé, Mato Grosso, pela colaboração na obtenção do material vegetal para experimentação.

REFERÊNCIAS

- Carrillo, B.J. & Worker, N.A. 1967. Enteque seco: arteriosclerosis y calcificación metastática de origen tóxico en animales a pastoreo. *Revta Investnes agropec.*, Ser. 4 Patol. anim., B. Aires, 4(2):9-30.
- Dämmrich, K., Döbereiner, J., Done, S.H. & Tokarnia, C.H. 1975. Skelettveränderungen nach Vergiftungen mit *Solanum malacoxylon* bei Rindern. *Zbl. VetMed.* (No prelo)
- Döbereiner, J., Done, S.H. & Beltran, L.E. 1975. Experimental *Solanum malacoxylon* poisoning in calves. *Brit. vet. J.* (No prelo)
- Döbereiner, J., Tokarnia, C.H., Costa, J.B.D.da, Campos, J.L.E. & Dayrell, M.de S. 1971. "Espichamento", intoxicação de bovinos por *Solanum malacoxylon*, no pantanal de Mato Grosso. *Pesq. agropec. bras.*, Sér. Vet., 6:91-117.
- Done, S.H., Döbereiner, J. & Tokarnia, C.H. 1974. Connective tissue changes in *Solanum malacoxylon* poisoning in cattle. (Dados ainda não publicados)
- Garcés, N.E., Okada, A.K., Landó, E., Ruksan, B.E., Culot, J. P., Tilley, J.M.A., Deshpande, P.D. & Roberts, R.M. 1967. Efecto del *Solanum malacoxylon* sobre el calcio y fosforo inorganico en sangre de bovinos, p. 15-17. In INTA (ed.) Simposio sobre enteque seco. Boln téc. 54, Est. Exp. Agropec. Balcarce, Argentina.
- Mallory, F.B. 1938. Pathological technique. W.B. Saunders, Philadelphia.

ABSTRACT.- Tokarnia, C.H.; Döbereiner, J. [*Espichamento*], poisoning of cattle by *Solanum malacoxylon*, in the pantanal region of Mato Grosso, Brazil. II. Complementary studies] "Espichamento", intoxicação de bovinos por *Solanum malacoxylon*, no pantanal de Mato Grosso. II. Estudos complementares. *Pesquisa Agropecuária Brasileira, Série Veterinária* (1974) 9, 53-62 [Pt, en] IPEACS, Km 47, Rio de Janeiro, GB, ZC-26, Brazil.

Solanum malacoxylon Sendtner was found in all the western pantanal, a temporarily flooded lowland region of Mato Grosso, where the soils are clayish. In the eastern pantanal, mainly of sandy soils, the plant almost does not occur. The presence of *S. malacoxylon* coincides with the occurrence of "espichamento" disease and vice-versa. Besides *S. malacoxylon* with glabrous leaves, a puberulous form, *S. malacoxylon* var. *brachychaeta*, was found in the pantanal region, which has the same toxic properties as the glabrous form.

Bovines in the process of recovering from the natural disease, simply by their removal from areas where *S. malacoxylon* occurs, were studied. It was seen that the calcium deposits in the different organs had diminished, indicating decalcification, but that the other connective tissue changes were still present.

The disease could be experimentally produced in 1 to 2 year old bovinos with amounts smaller than given previously, as low as 0.04 g/kg per week of the dried leaves. A single dosis of 10 g/kg caused changes of the same nature as were observed in animals which received similar quantities of the plant, but subdivided into smaller doses over several weeks; the lesions in the cardio-vascular system were almost as pronounced, whereas in the lungs they were much less severe. Experiments performed in a calf with the plant collected two years previously and kept at room temperature, showed that its toxicity was unaltered.

Additional index words: Poisonous plants, plant poisoning, metastatic calcification.