

CARCINOMAS DA REGIÃO ETMOIDAL EM DOIS SUÍNOS NO ESTADO DO RIO DE JANEIRO¹

TETSUO INADA², ANA M.L. DE REZENDE³ e JÜRGEN DÖBEREINER³

SINOPSE.— Em ambos os processos neoplásicos o crescimento era expansivo, com atrofia por compressão das estruturas vizinhas à região etmoidal. Em ambos os casos houve invasão dos seios paranasais mas não houve metástases. Histologicamente tratava-se de carcinoma simples em um, e de adenocarcinoma muciparo no outro caso. Os exames histopatológicos e as reações histoquímicas realizadas no caso do adenocarcinoma permitem levantar a suspeita que este se tenha originado das glândulas de Bowman. Levando em consideração o conjunto dos dados, conclui-se que os presentes casos provavelmente pertencem ao grupo do chamado “carcinoma etmoidal enzoótico”.

INTRODUÇÃO

A ocorrência de blastomas nas vias respiratórias superiores de suíno tem sido assinalada muito raramente. Assim, Schlegel (1915) observou um carcinoma num suíno castrado com um ano e meio de idade. Na cavidade nasal esquerda havia um tumor de forma cilíndrica com 12 cm de comprimento e 8 cm de diâmetro. O processo neoplásico tinha destruído o palato e penetrado na cavidade bucal; houve destruição do maxilar e queda dos dentes molares. Histologicamente havia em estroma conjuntivo abundante, ninhos de células epiteliais cancerosas com disposição alveolar. Interessante é o registro de tumor das vias respiratórias superiores em suíno feito no Brasil. Amaral *et al.* (1969) observaram em 16 suínos procedentes de duas regiões do Estado de São Paulo doença com as características do tumor etmoidal como ocorre em bovinos. Nas necropsias realizadas constataram a presença de tumor infiltrante desde os seios paranasais até os cornetos nasais; os exames histológicos revelaram tratar-se de carcinoma.

Por outro lado, tem sido assinalada nos últimos anos certa incidência de tumores das vias respiratórias superiores em bovinos em algumas propriedades, tanto no Estado de São Paulo como no do Rio de Janeiro (Amaral & Nesti 1963, Tokarnia *et al.* 1972), os quais têm sido agrupados ao chamado “tumor etmoidal enzoótico” descrito no começo do século na Escandinávia.

Adicionalmente tivemos oportunidade de observar no Estado do Rio de Janeiro dois casos de blastomas nas vias respiratórias superiores em suíno.

A raridade de neoplasias das vias respiratórias superiores em suínos por um lado, e a incidência desses tumores em região onde tem sido assinalada a presença do “tumor etmoidal enzoótico” em bovinos por outro lado, confere à ocorrência desses blastomas interesse especial, motivando o presente estudo.

MATERIAL E MÉTODOS

O estudo consistiu na realização de necropsias dos animais portadores do processo neoplásico das vias respi-

ratórias superiores (Suínos 105/65 e 137/70), no levantamento do histórico, e no exame histopatológico de fragmentos dos blastomas e dos principais órgãos das cavidades torácica e abdominal e do sistema nervoso central após sua fixação em formol a 10% e coloração das seções histológicas pela hematoxilina-eosina. Em um suíno (137/70), cortes do tumor foram submetidos adicionalmente a diversas reações histoquímicas para mucopolissacarídeos, ou sejam: 1) Acido periódico de Schiff (PAS), segundo McManus (1948); 2) Alcian blue em pH 0,5 e pH 2,5, segundo Lev e Spicer (1964); 3) As-trablau, modificado por Pearse (1960); 4) Extração enzimática dos mucóides, através de pepsina, segundo Lison (1960). Essas reações histoquímicas também foram feitas paralelamente em cortes da região olfatória de dois suínos sadios.

RESULTADOS

Suíno 105/65, macho, Polland China, com 5 anos de idade. — Procedência: Fazenda dos Alunos da Universidade Rural (FAUR), Km 47, Distrito de Seropédica, Município de Itaguaí, Estado do Rio de Janeiro. Não se conseguiu saber a origem desse animal. — Anamnese: apresentou dificuldade respiratória durante aproximadamente dois meses, tendo esta se agravada bastante nos últimos dias de vida. — Achados de necropsia: obstrução das cavidades nasais por tumoração de cor esbranquiçado-rósea com origem na região etmoidal, com invasão dos seios paranasais adjacentes. — Exames histopatológicos (Seção de Anatomia Patológica n.º 16541) revelam um carcinoma simples, com elevada anaplasia (Fig. 1). Há áreas extensas de necrose; presença de estroma sob forma de feixes de tecido conjuntivo colágeno subdividindo a massa tumoral.

Suíno 137/70, fêmea, sem raça definida, com 5 anos de idade. — Procedência: Sr. J. G., Km 47, Distrito de Seropédica, Município de Itaguaí, Estado do Rio de Janeiro. A porca esteve com esse proprietário durante quatro a cinco anos, tendo dado durante esse período oito a dez crias. Ela foi encontrada na Estrada Rio-São Paulo, como leitão, após ter caído de caminhão transportador de porcos do sul do país ao Rio de Janeiro. A porca apresentara pelo menos durante três meses um corrimento nasal bilateral catarral-purulento abundante, não respondendo a tratamento com antibióticos. Estava em bom estado quando sacrificada. — Achados de necropsia: partindo da região etmoidal, havia massa acin-

¹ Aceito para publicação em 24 mai. 1973.
² Veterinário da Seção de Anatomia Patológica do Instituto de Pesquisa Agropecuária do Centro-Sul (IPEACS), Km 47, Rio de Janeiro, GB, ZC-26, e bolsista do Conselho Nacional de Pesquisas (CNPq 3381/72 e 7114/68, respectivamente).
³ Veterinário da Seção de Anatomia Patológica do IPEACS e Assistente de Ensino da Universidade Federal Fluminense, Niterói.

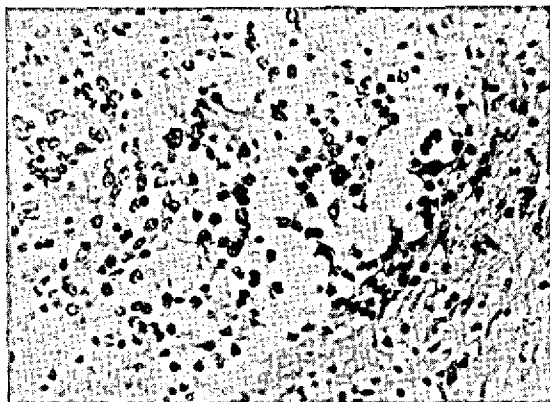


FIG. 1. Carcinoma simples da região etmoidal (Suíno 105/65).
Obj. 20. H.-E.

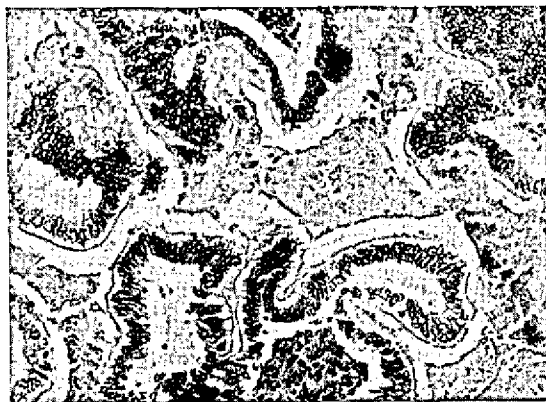

FIG. 2. Adenocarcinoma da região etmoidal (Suíno 137/70).
Obj. 20. H.-E.

zentado-rósea que se estendia aproximadamente 8 cm para dentro de ambas as cavidades nasais, sob forma funilada, com desaparecimento do septo nasal na sua parte posterior. Invasão pela massa tumoral, dos seios frontais, que além disto estavam preenchidos por grande quantidade de líquido viscoso, com odor lembrando o de supuração causada por *Corynebacterium pyogenes*. Fígado muito aumentado em volume, na superfície e ao corte com presença de nódulos acinzentados lardáceos, duros, com diâmetro de 1 mm a 3 cm. Ainda havia no fígado cistos com diâmetro de até 4 cm, contendo líquido claro aquoso. Linfonodos do hilo do fígado muito aumentados. Rim com áreas esbranquiçadas retraídas. — Os exames histopatológicos (SAP 19708-09) revelam um adenocarcinoma com aspecto cordonal, pobre em estroma, e com presença de abundante material entre os cordões; esse material, corado pela hematoxilina-eosina, ora tem aspecto de substância homogênea sob forma de estrias tomando coloração azulada, ora tem aspecto de substância homogênea rósea, e ora se apresenta sob forma de massas amorfas avermelhadas com bastante detritos celulares no permeio. As células epiteliais tumorais apresentam acentuada anaplasia e são cúbicas e cilíndricas, têm núcleo esférico com localização na base da célula e a sua parte apical se apresenta com aspecto vesicular, não tomando os corantes (Fig. 2). Pelo método do PAS o material entre os cordões celulares, que tem aspecto homogêneo sob forma de estrias, e que pela hematoxilina-eosina tomou coloração azulada, corou-se fortemente em vermelho. Pelos métodos de Alcian blue e Astrablau esse material corou-se em azul brilhante. A positividade ao método do PAS não foi abolida pela ação enzimática através da pepsina. As células epiteliais não tomaram nenhum desses corantes na sua parte apical continuando a apresentar aspecto vesicular. — No fígado há cirrose acentuada, com intensa regeneração, havendo uma grande reestruturação do órgão. No rim há grande área de fibrose densamente infiltrada por polimorfonucleares.

Em cortes da mucosa olfatória de dois suínos sadios (SAP 20793 e 20903), submetidos aos mesmos métodos, o citoplasma das células epiteliais das glândulas de Bowman reagiu positivamente a todos os métodos empregados.

DISCUSSÃO E CONCLUSÕES

Nos dois suínos a necropsia permitiu verificar que o processo neoplásico teve a sua origem na região etmoidal. Em ambos os casos o crescimento do tumor era expansivo, com atrofia por compressão das estruturas vizinhas. Houve invasão de seios paranasais, mas não metástases, em ambos os casos. Histologicamente trata-se de carcinoma simples em um, e de adenocarcinoma no outro caso. No caso do adenocarcinoma procurou-se caracterizar melhor o tumor, chegando-se à conclusão de que se tratava de um adenocarcinoma mucíparo. A secreção entre os cordões celulares forneceu características de mucopolissacarídeos ácidos e neutros em quantidades iguais nas diversas reações realizadas, e tem as mesmas características da secreção das glândulas de Bowman da mucosa olfatória. O pigmento descrito para as células epiteliais da glândula de Bowman não foi visto nos cortes da mucosa olfatória dos suínos normais, nem nas células tumorais. Com esses dados não se pôde determinar a origem do tumor, porém se suspeita tenha ele se originado das glândulas de Bowman.

Os animais afetados eram adultos, tinham cinco anos de idade.

O conjunto dos dados permite suspeitar que os dois casos pertencem ao grupo de "tumor etmoidal enzoótico" ou "carcinoma etmoidal enzoótico", ainda mais que tumores das vias respiratórias superiores em suínos são muito raros, e que recentemente esse tumor foi diagnosticado em suínos no sul do país (Amaral *et al.* 1969), de onde pelo menos um dos nossos suínos procedia.

REFERÊNCIAS

- Amaral, L. B. S. & Nesti, A. 1963. Incidência de câncer em bovinos e suínos. *Biológico*, S. Paulo, 29:30-31.
- Amaral, L. B. S., Nesti, A. & Valente, A. de A. 1969. Incidência de tumor etmoidal em suínos. *Ciência e Cultura*, S. Paulo, 21(2):432.
- Lev, R. & Spicer, S. S. 1964. Specific staining of sulphate groups with alcian blue at low pH. *J. Histochem. Cytochem.* 12: 309.
- Lison, L. 1960. *Histochimie et cytochimie animales*. 3ème ed. Gauthier - Villars, Paris. (Citado por Martoja & Martoja-Pierson 1970, p. 185)
- Martoja, R. & Martoja-Pierson, M. 1970. *Técnicas de histología animal. Versión española*. Toray-Masson, Barcelona.

- McManus, J. F. A. 1948. Histological and histochemical uses of period acid. *Stain. Technol.* 23:99-108.
- Pearse, A. G. E. 1960. *Histochemistry: theoretical and applied*. 2nd ed., J. & A. Churchill. (Citado por Rosa 1961, p. 39)
- Rosa, C. L. S. 1961. Aspectos histoquímicos da secreção tubária. Tese, Faculdade Nacional de Medicina, Rio de Janeiro. 63 p.
- Schlegel, M. 1915. Bericht über die Tätigkeit des Tierhygienischen Instituts der Universität Freiburg i. Br. im Jahre 1913. *Z. Tiermed.* 18:452-464.
- Tokarnia, C. H., Döbereiner, J. & Canella, C. F. C. 1972. Tumor etmoidal enzoótico em bovinos no Estado do Rio de Janeiro. *Pesq. agropec. bras., Sér. Vet.*, 7:41-46.

ABSTRACT.- Inada, T.; Rezende, A.M.L.de; Döbereiner, J. [*Carcinomas of the ethmoid region in two pigs in the State of Rio de Janeiro.*]. Carcinomas da região etmoidal em dois suínos no Estado do Rio de Janeiro. *Pesquisa Agropecuária Brasileira, Série Veterinária* (1973) 8, 101-103 [Pt, en] IPEACS, Km 47, Rio de Janeiro, GB, ZC-26, Brazil.

Both tumours showed expansive growth, and caused compression atrophy of the tissues adjacent to the ethmoid region. In both cases there was invasion of the paranasal sinuses but there were no metastases. On histological examination one case was diagnosed as a carcinoma simplex and the other as a mucus-secreting adenocarcinoma. It was not possible to determine with certainty the histogenesis of the adenocarcinoma, but the histochemical studies suggested that the tumour originated from the Bowman's glands of the olfactory mucosa. It was concluded that the two studied cases probably belong to the so called group of "enzootic ethmoidal carcinomas".