

INTOXICAÇÃO EXPERIMENTAL PELA FAVA DA “FAVEIRA” (*Dimorphandra mollis* Benth.) EM BOVINOS¹

CARLOS HUBINGER TOKARNIA e JÜRGEN DÖBEREINER²

Sumário

Foram realizados estudos sobre a toxicidade da fava da “faveira” (*Dimorphandra mollis* Benth.) para bovinos. Estes estudos consistiram na administração por via oral de favas da “faveira”, provenientes dos Municípios de Uberaba e Francisco Dumont, Minas Gerais, a bovinos, acompanhada de observações clínicas, na verificação dos achados de necropsia nos casos de morte e no estudo histopatológico dos órgãos coletados desses animais.

A fava da “faveira” mostrou-se tóxica para bovinos nos experimentos realizados, causando doença grave e a morte dos animais, quando ingerida na proporção de 25 g/kg de peso do animal, de uma só vez. Quantidades iguais ou maiores, quando subdivididas em dez doses diárias, não causaram o aparecimento de sintomas de intoxicação.

Os principais sintomas clínicos da intoxicação experimental se manifestaram por perturbações intestinais graves, com fezes com muco e estrias de sangue e até coágulos sanguíneos. A evolução era subaguda, na maioria dos casos em torno de 14 dias. Os achados de necropsia mais importantes eram hemorragias no trato digestivo e focos de congestão nos rins; os exames histopatológicos revelaram ainda, em todos os casos, lesão renal, consistindo em necrose por coagulação dos túbulos uriníferos contornados proximais e presença de cilindros hialinos e celulares em outras porções dos túbulos uriníferos.

Os autores fazem considerações sobre a ocorrência da intoxicação natural pela fava da “faveira” e finalmente fazem recomendações para evitá-la.

INTRODUÇÃO

Há diversas árvores da família *Leguminosae* no Triângulo Mineiro, Estado de Minas Gerais, que produzem favas que amadurecem e são ingeridas pelos bovinos durante a estação da seca. Sabe-se que três destas favas possuem propriedades tóxicas para bovinos, ou sejam “tamboril da mata” (*Enterolobium contortisiliquum* (Vell.) Morong.), “tamboril do campo” (*Enterolobium gummiferum* (Mart.) Macbr.) e “barbatimão da folha miúda” (*Stryphnodendron obovatum* Benth.). (Tokarnia *et al.* 1960, Deutsch *et al.* 1965, Camargo 1965).

A “faveira” (*Dimorphandra mollis* Benth.)³ é outra árvore da família *Leguminosae* bastante comum na região do Triângulo Mineiro (Figs. 1 e 2). As

favas da “faveira” também amadurecem durante a época da seca, quando caem ao chão. Aí são procuradas avidamente pelo gado, como fomos informados e tivemos oportunidade de verificar pessoalmente. O capim seco embaixo de tôdas as “faveiras” está pisoteado e dificilmente se encontram favas no chão. Tem-se a impressão de que o gado nesta época do ano de escassez de pasto passa boa parte do seu tempo andando de “faveira” a “faveira” a procura das favas. (Figs. 3 e 4)

Raras são as pessoas que consideram a “faveira” árvore útil por considerar a fava conforme expressão de um informante “um grande alimento”. Alguns simplesmente acham que “não faz mal”, mas a maioria dos criadores da região especifica que “comendo pouco, não faz mal”, “comendo a fava em grande quan-

¹ Recebido para publicação em 20 de dezembro de 1966. Trabalho realizado no Instituto de Pesquisas e Experimentação Agropecuárias do Centro-Sul (IPEACS) do Depto. Pesq. Exp. Agropec., Min. Agricultura, com subvenção do Conselho Nacional de Pesquisas e auxílio da Fundação Rockefeller. Constitui o Boletim Técnico n.º 44 do IPEACS.

² Veterinários da Seção de Anatomia Patológica do IPEACS, Km 47, Rio de Janeiro, GB. ZC-26.

³ Descrição botânica feita pela Dr.ª Maria do Carmo da Costa Monteiro, da Seção de Agrostologia do IPEACS:

Dimorphandra mollis Benth. (*Leguminosae* *Caesalpinoideae*)

Árvore inerte pequena ou média, com os ramos e as folhas apresentando indumento pubescente ferrugíneo. Folhas bipinadas com 6-12 jugos de pinas e pinas com 12-20 jugos de folíolos, alternos ou subopostos, ovais ou largo oblongos.

Flôres em espigas de 2,5-4 cm de comprimento reunidas em panículas corimbosas. Flôres pequenas com o cálice reduzido, 1,5 mm de comprimento e 5 lobado. Corola pentâmera com 3 mm de comprimento e prefloração imbricada. Apresenta o androceu com 5 estames férteis e 5 estaminódios de ápices ovóideo-clavados. Gineceu com estilete brevíssimo. Legume comprimido, crasso de 10 a 15 cm de comprimento por 2,5 a 4 cm de largura, com poucas sementes.

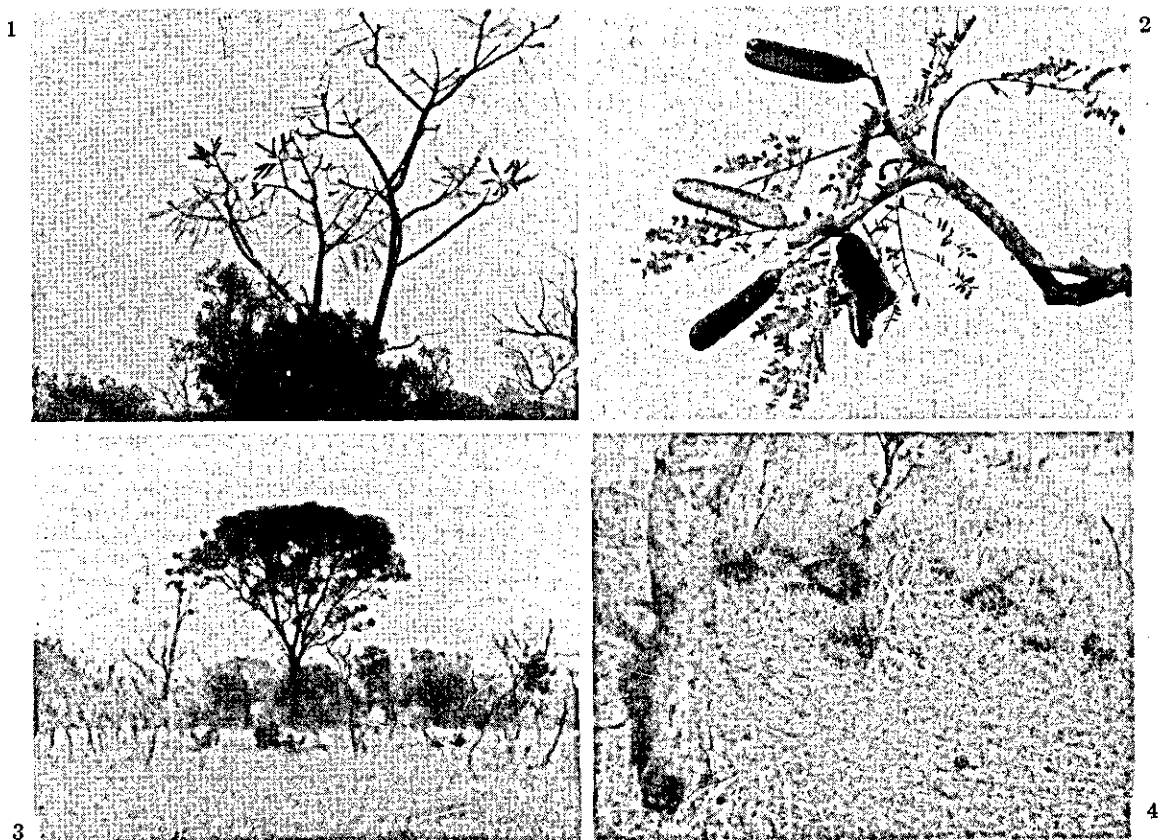


FIG. 1. "Faveira" (*Dimorphandra mollis* Benth.) no período de amadurecimento das suas favas, na região de Uberaba, Minas Gerais. — FIG. 2. Favas da "faveira" (*D. mollis*). — FIG. 3. Um pé bem desenvolvido da "faveira" (*D. mollis*) na época de seca com diversos bovinos ao seu redor na procura de favas caídas, na região de Uberaba, Minas Gerais. — FIG. 4. Área em volta de um pé da "faveira" (*D. mollis*) toda pisoteada pelo gado à procura das favas, na região de Uberaba, Minas Gerais.

tidade, ela causa intoxicação". Dêstes, uma parte diz que a intoxicação não chega a matar a rês, outra que sim. Poucas informações conseguimos obter sobre a sintomatologia que o gado intoxicado pela "faveira" apresentaria. A maioria que dá informações à respeito menciona diarréia. Algumas informações dizem ainda que a ingestão da fava causaria aborto em vacas.

Não encontramos na literatura dados sobre a toxicidade de *Dimorphandra mollis*. Sendo árvore comum no Triângulo Mineiro, cujas favas são avidamente procuradas pelo gado, e havendo muito poucas informações, em parte contraditórias, sobre a sua eventual toxicidade para os bovinos, achamos necessário realizar estudos experimentais para verificar a toxidez das favas da "faveira", bem como no caso positivo, caracterizar bem o quadro anátomo-clínico desta intoxicação em bovinos.

Das favas, desprovidas das sementes, de duas espécies, *D. mollis* e *D. gardneriana*, foi isolada rutina, na proporção de 8%. Rutina é uma substância do grupo dos chamados "bioflavonóides", que têm ação de "vitamina P", regulando a permeabilidade capilar. (Tomassini & Mors 1966)

MATERIAL E MÉTODOS

O nosso estudo consistiu na administração por via oral das favas maduras da "faveira" (*Dimorphandra mollis* Benth.) a bovinos, acompanhada de observações clínicas, inclusive exame para sangue nas fezes pela prova de benzidina e exame de albumina na urina pela prova de Heller, na verificação dos achados de necrópsia nos casos de morte e no estudo histopatológico dos órgãos coletados destes animais.

Nestes experimentos, que foram realizados no Instituto de Pesquisas e Experimentação Agropecuárias do Centro-Sul, nos anos de 1961 a 1966, usamos doze bovinos desmamados, com idade ao redor de um ano.

Cada animal era mantido individualmente em um recinto fechado, administrando-se por via oral quantidades pesadas da fava triturada e molhada momentos antes. A alimentação dos animais era constituída de capim verde e um pouco de ração para bovinos, cujo consumo era controlado. Água era dada a vontade.

RESULTADOS

Experimentos e observações clínicas

Os dados sobre os diversos experimentos encontram-se esquematizados no Quadro 1. Neste quadro, pode ser visto que cinco animais (Bovinos 963, 965, 2128, 2129 e 2195) não mostraram quaisquer sintomas de intoxicação, dois tiveram somente ligeira anorexia (Bovinos 964 e 2193), porém cinco dos doze bovinos que receberam a fava adoeceram gravemente e morreram (Bovinos 829, 830, 837, 2127 e 2281). Exames de sangue nas fezes e de albumina na urina foram feitos em um dos animais que não mostraram sintomas (Bovino 2195) e em um dos que mostraram anorexia (Bovino 2193) nos dias subsequentes à administração da fava. Os resultados destes exames são apresentados no Quadro 2. Sobre os experimentos que resultaram em morte dos animais, daremos informações mais detalhadas em seguida:

Bovino 829, fêmea, com aproximadamente 80 kg de peso, em 3.6.61, recebeu 2 kg da fava de *D. mollis* (25 g/kg de peso do animal), coletada no Município de Uberaba, Minas Gerais, em 1960. A partir do 3.º dia do experimento mostrou acentuada diminuição de apetite. No 7.º dia apareceu com a vulva bem edemaciada; nos dias subsequentes este foi desaparecendo, sendo observado no 11.º dia edema frio nas nádegas. A partir do 12.º dia observamos edema na parte caudo-ventral da parede abdominal. A partir do 7.º dia observamos timpanismo, que permaneceu até a morte. No 10.º dia as fezes se tornaram pastosas, amareladas, a partir do 12.º dia apresentavam ainda bastante muco sob forma de estrias e a partir do 13.º dia ainda com estrias de sangue coagulado. No 11.º dia teve andar lerdo. A partir do 13.º dia teve caída no chão, em posição sobre o esterno; não se levantou mais. No 15.º dia amanheceu morta.

Bovino 830, macho, com aproximadamente 100 kg de peso, em 15.1.61 recebeu 4 kg da fava de *D. mollis* (40 g/kg de peso do animal), coletada no Município de Uberaba, Minas Gerais, em 1960. A partir do 3.º dia do experimento mostrou diminuição do apetite, comia pouco e devagar. Abdômen retraído. A partir do 5.º dia observamos nas fezes quantidades variáveis de muco sanguinolento, além de terem estas coloração marrom escura. A partir do 7.º dia o animal foi tornando-se cada vez mais apático, com o pelo arrepiado, emagrecendo progressivamente. As mucosas visíveis ficaram cada vez mais pálidas, e na parte caudo-ventral da parede abdominal apareceu um edema frio. No 14.º dia amanheceu morto.

Bovino 837, macho, com aproximadamente 90 kg de peso, em 3.6.61 recebeu 4 kg da fava de *D. mollis* (45 g/kg de peso do animal), coletada no Município de Uberaba, Minas Gerais, em 1960. A partir do 2.º dia do experimento mostrou acentuada diminuição do apetite. No 2.º dia as fezes se tornaram pastosas e de coloração amarelada. A partir do 7.º dia as fezes eram semilíquidas, com muito muco e estrias de sangue coagulado. No 13.º dias as fezes tomaram coloração marrom chocolate, consistência pastosa, e continham muito muco e coágulos grandes de sangue. A partir do 7.º dia notamos que o animal emagrecia rapidamente e que os pêlos se tornavam ásperos. Porém o animal continuou esperto, até vir a morrer antes da morte. No 15.º dia amanheceu morto.

Bovino 2127, macho, com aproximadamente 70 kg de peso, em 6.10.64 recebeu 2 kg da fava de *D. mollis* (28,5 g/kg de peso do animal), coletada no Município de Uberaba, Minas Gerais, em 1964. A partir do 2.º dia do experimento mostrou acentuada diminuição do apetite. Do 2.º até o 7.º dia mostrou tremores musculares generalizados, de intensidade variável. No 2.º dia as fezes estavam semilíquidas, de coloração amarela, e continham muito muco. A partir do 4.º dia as fezes estavam duras, amarelas, cobertas de muco de coloração castanho escura. A prova de benzidina deu reação fortemente positiva para sangue. A partir do 9.º dia o animal foi encontrado freqüentemente deitado em posição sobre o esterno, com a cabeça recostada no tórax, como que dormindo. Feito levantar, ficava em pé durante períodos variáveis (horas), esperto. No 10.º dia amanheceu deitado na posição acima descrita, com escoriações em diversas partes do corpo. Parece que o animal debateu-se durante a noite. A partir do 11.º dia estava com as extremidades frias. No 13.º dia amanheceu deitado de lado. Amanheceu morto no 14.º dia.

Bovino 2281, macho, com 105 kg de peso, em 13.12.66 recebeu 4 kg da fava de *D. mollis* (39 g/kg de peso do animal), coletada no Município de Francisco Dumont, Minas Gerais, em 1966. No 2.º dia do experimento mostrou-se apático e com anorexia. Não se conseguiu coletar urina apesar do animal ter ficado sob observação a maior parte do dia. No 3.º dia continuou com anorexia e esteve deitado em posição esterno-abdominal o dia inteiro. Eliminou pequena quantidade de fezes de aspecto normal na parte da manhã, e na parte da tarde sob forma de bolotas com a sua superfície um pouco avermelhadas. Do 4.º dia em diante mostrou o mesmo quadro clínico até o 8.º dia quando amanheceu morto em posição esterno-abdominal. A partir do 5.º dia encostava a cabeça no costado e no 7.º dia tinha o pescoço esticado para frente com o queixo encostado no chão e gemia.

Achados de necropsia

Todos os bovinos que morreram durante os nossos experimentos foram necropsiados. Encontramos as seguintes alterações:

Bovino 829. Edema subcutâneo gelatinoso claro nas nádegas. Equimoses e petéquias no epicárdio de ambos os ventrículos. Gordura epicárdica com atrofia hidrópica. Na cavidade peritonal aproximadamente 1 litro de líquido cor de palha, claro. Rúmen e retículo com bastante alimento semilíquido e presença de raros fragmentos da fava triturada administrada. Coagulador com conteúdo líquido esverdeado. Parede do intestino delgado, bem como o mesentério correspondente, edemaciados. Intestino delgado praticamente vazio. No ceco pouco conteúdo líquido com coloração marrom chocolate avermelhado. No fundo do ceco três áreas mais ou

menos arredondadas com diâmetro de 2 a 3 cm, de coloração avermelhada, espessadas. Gordura perirrenal com atrofia hidrópica e hemorragias. Rins com numerosíssimos pequenos e nítidos pontos vermelhos na superfície e ao corte.

Bovino 830. Partes mais delicadas da pele, como parte interna do pavilhão auricular, abdômen e escroto, bem como as mucosas visíveis a um exame externo, e o tecido subcutâneo, de coloração branca. No tecido conjuntivo subcutâneo da parte inferior da barbela discreto edema gelatinoso, na região caudo-ventral do abdômen presença de edema gelatinoso acentuado. Na cavidade torácica presença de aproximadamente cinco litros de líquido claro. Rúmen com conteúdo pastoso. Intestino delgado vazio. Últimos cinco metros do intestino delgado com áreas arroxeadas, com diâmetro de 2 a 3 mm, algumas palpáveis, transparecendo tanto para a mucosa como para a serosa. No primeiro metro do intestino grosso as mesmas alterações. Fígado, na superfície e ao corte, com focos miliares brancos múltiplos. Ambos os rins, na superfície e ao corte, com numerosos pequenos e nítidos pontos vermelhos.

Bovino 837. Hemorragias equimóticas e difusas no epi e endocárdio. Na cavidade peritoneal aproximadamente 1 litro de líquido cor de palha claro. Rúmen e retículo com fragmentos da fava triturada administrada. Na mucosa do coagulador numerosíssimas petéquias. Intestino delgado em toda sua extensão com conteúdo esverdeado mucoso. Ceco com coágulos sanguíneos. Intestino grosso com pouco conteúdo semilíquido e coágulos sanguíneos. Gordura perirrenal com atrofia hidrópica. Rins com poucos pequenos e nítidos pontos vermelhos na superfície e ao corte.

Bovino 2127. Hemorragias equimóticas raras no epicárdio. Pequenas áreas com membranas difteróides na entrada do esôfago e na sua parte distal sob forma linear em sentido longitudinal. Rúmen com conteúdo semilíquido e mau cheiro. Folhoso completamente vazio. Restos da fava moída administrada no coagulador. Edema do mesocólon. Poucas petéquias na mucosa do ceco. Intestino grosso com conteúdo líquido com muito mau cheiro. Petéquias e áreas de inflamação difteróide no terço distal da mucosa do intestino grosso. Hemorragias lineares em sentido longitudinal da mucosa da porção distal do reto. Rins com grande número de pequenos e nítidos pontos vermelhos na sua superfície e ao corte.

Bovino 2281. Edema gelatinoso no tecido subcutâneo pós-escapular e na região dorso-lombar. Presença de pequena quantidade de líquido citreo claro na cavidade peritoneal. Vesícula biliar distendida por bile. Ressecamento do conteúdo do folhoso. Intestino delgado vazio. Cólon com conteúdo ressequido, principalmente na sua porção distal. No reto presença de fezes sob forma de bolotas envoltas por muco. Edema gelatinoso acentuado na parede do reto e no tecido periproctal. Grande edema gelatinoso perirrenal. Na superfície dos rins bem como na superfície de corte na região cortical presença de poucos, pequenos e nítidos pontos vermelhos.

Estudos histopatológicos

Bovino 829 (material registrado na Seção de Anatomia Patológica sob os n.º 14.017-18)

Rim — Na cortical grupos de túbulos uriníferos contornados proximais com necrose por coagulação. Alguns túbulos uriníferos contornados distais dilatados, contendo no lume cilindros hialinos, alguns celulares. Suas células epiteliais estão achatadas, contendo gôtas e massas hialinas. Na medular muitos túbulos uriníferos contêm cilindros hialinos, alguns em parte celulares.

Intestino — Hemorragias extensas na mucosa e submucosa

Bovino 830 (SAP 13.833-34)

Rim — Na cortical grande número de túbulos uriníferos contornados proximais com necrose de coagulação, isto é, as células epiteliais transformadas em massas eosinófilas finamente granular preenchendo todo o lume, restando somente a membrana basal. Presença de cilindros hialinos nas alças de Henle, nos túbulos uriníferos contornados distais e nos túbulos coletores.

Fígado — Pequeno foco de necrose com polimorfonucleares com localização intralobular.

Bovino 837 (SAP 14.019-20)

Rim — Numerosos túbulos uriníferos contornados proximais, com necrose por coagulação. Em outros as células epiteliais mostram-se inchadas reduzindo assim o seu lume, e em outros as células epiteliais contêm gôtas hialinas eosinófilas. Alguns túbulos uriníferos, tanto na cortical como na medular, estão dilatados e contêm cilindros hialinos. Pequenos focos de congestão na cortex. Alças glomerulares com paredes inchadas.

Baço — Centros germinativos nítidos.

Bovino 2127 (SAP 16.134)

Rim — Na cortical pequenos focos de congestão (Fig. 5) e raras hemorragias. Grande parte de túbulos uriníferos contornados proximais sofreram necrose por coagulação. Suas células epiteliais transformaram-se em massas eosinófilas finamente granular preenchendo todo o lume, restando somente a membrana basal (Figs. 6 e 7). Outras estão em vias de necrose. Elas estão inchadas, com contornos mal delimitados, reduzindo o lume dos túbulos. Seu citoplasma é levemente granular ou vacuolado, e os seus núcleos estão em dissolução. No lume dos túbulos contornados distais encontram-se às vezes células degeneradas (Fig. 8). Na medular há poucos túbulos uriníferos com cilindros hialinos.

Intestino grosso — Áreas de inflamação difteróide com bastante cariorexia e hemorragias e colônias bacterianas na superfície, o processo alcançando em certos pontos a submucosa.

Miocárdio — Áreas com hemorragias.

Esôfago — Áreas extensas de inflamação difteróide com bastante cariorexia e hemorragias e numerosas colônias bacterianas na sua superfície.

Bovino 2281 (SAP 17.615)

Rim — As células epiteliais de grande parte dos túbulos uriníferos contornados proximais com necrose por coagulação. Infiltrados linfocitários no interstício.

Gânglio linfático — Edema.

DISCUSSÃO E CONCLUSÃO

Analisando os resultados obtidos em nossos experimentos, verificamos que dos 12 bovinos que receberam as favas da "faveira" adoeceram e morreram cinco (Bovinos 829, 830, 837, 2127 e 2281). São aqueles que receberam as favas da "faveira" nas maiores quantidades de uma só vez, respectivamente 25 g, 40 g, 45 g, 28,5 g e 39 g por kg de peso do animal.

Os Bovinos 963, 2128, 2129 que receberam quantidades iguais ou até maiores, respectivamente 26 g, 55 g e 90 g por kg de peso, porém subdivididas em dez doses diárias, não adoeceram. Esta última série

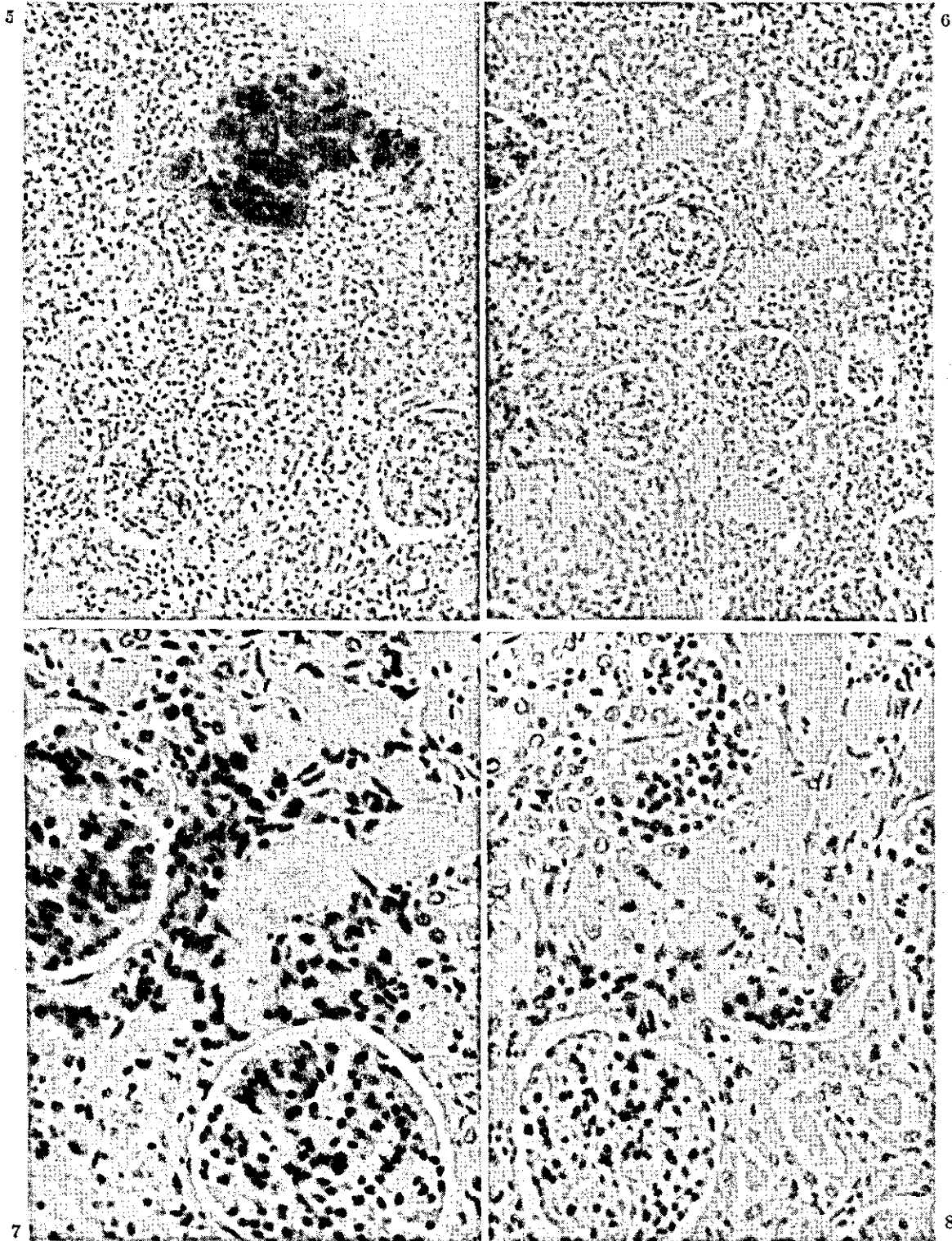


FIG. 5. Foco de congestão renal na intoxicação experimental pela fava de *D. mollis* (Bovino 2127). H.-E. Obj. 10. — FIG. 6. Necrose por coagulação de túbulos uriníferos contornados proximais na intoxicação experimental pela fava de *D. mollis* (Bovino 2127). H.-E. Obj. 10. — FIG. 7. Parte do campo da Fig. 6. H.-E. Obj. 25. — FIG. 8. Cilindros celulares nos túbulos uriníferos contornados distais na intoxicação experimental pela fava de *D. mollis* (Bovino 2127). H.-E. Obj. 25.

QUADRO 1. Experimentos realizados com a fava de *Dimorphandra mollis*

Bovino		Local e data da coleta da fava	Data de início do experimento	Quantidade da fava administrada	Resultados
N.º	Pêso				
829	80 kg	Uberaba, Minas Gerais, 1960	3. 6.61	2 kg× 1 (25 g/kg)	Morreu no 15.º dia do experimento
830	100 kg	» » » »	15. 1.61	4 kg× 1 (40 g/kg)	Morreu no 14.º dia do experimento
837	90 kg	» » » »	3. 6.61	4 kg× 1 (45 g/kg)	Morreu no 15.º dia do experimento
963	95 kg	Uberaba, Minas Gerais, 1963	26. 8.63	0,25 kg×10 (2,5 g/kg/dia)	Ausência de sintomas
964	120 kg	» » » »	26. 8.63	1 kg× 1 (8,3 g/kg)	Ligeira anorexia
965	130 kg	» » » »	26. 8.63	0,5 kg× 1 (5,5 g/kg)	Ausência de sintomas
2127	70 kg	Uberaba, Minas Gerais, 1964	6.10.64	2 kg× 1 (28,5 g/kg/dia)	Morreu no 14.º dia do experimento
2128	90 kg	» » » »	23. 9.64	0,5 kg×10 (5,5 g/kg/dia)	Ausência de sintomas
2129	110 kg	» » » »	16.11.64	1 kg×10 (9 g/kg/dia)	Ausência de sintomas
2193	100 kg	Uberaba, Minas Gerais, 1966	16.11.66	2 kg× 1 (20 g/kg)	Ligeira anorexia
2195	205 kg	» » » »	16.11.66	2 kg× 1 (9,8 g/kg)	Ausência de sintomas
2281	105 kg	Francisco Dumont, Minas Gerais, 1966	13.12.66	4 kg× 1 (39 g/kg)	Morreu no 8.º dia do experimento

de experimentos mostra que não deve haver acumulação da(s) substância(s) contida(s) na fava da "faeira".

Os principais sintomas clínicos e os mais constantemente observados por nós no quadro experimental da intoxicação foram: evolução em tórno de 14 dias (com excessão do Bovino 2281 que morreu no 8.º dia), diminuição do apetite, emagrecimento progressivo, pêlos arrepiados; fezes na maioria dos casos, de consistência pastosa até semilíquida e de coloração amarelada, com muco e estrias e mesmo coágulos de sangue.

A presença de albumina na urina do Bovino 2195 que não apresentou outros sintomas de intoxicação, mostra que a fava é tóxica para bovinos já na proporção de aproximadamente 10 g/kg de pêso do animal. Os achados de albumina, por tempo mais

prolongado, na urina do Bovino 2193 que esteve sòmente com ligeira anorexia, indica a presença de lesão renal mais acentuada o que está de acòrdo com a quantidade maior da fava que êste animal ingeriu, isto é, 20 g/kg. (Quadro 2)

Os principais e mais constantes achados de necròpsia foram: edemas no tecido subcutâneo; presença de líquido claro nas cavidades torácica e abdominal; edema do mesentério, hemorragias no trato digestivo, principalmente ceco e intestino grosso; rins com pequenos e nítidos pontos vermelhos na superfície e ao corte.

Os exames histopatológicos ainda revelaram em todos os animais lesão consistindo em necrose por coagulação dos túbulos uriníferos contornados proximais e presença de cilindros hialinos em outras porções dos túbulos uriníferos. Esta lesão se assemelha

QUADRO 2. Resultados dos exames de sangue nas fezes e de albumina na urina nos experimentos com a fava de *Dimorphandra mollis*

Dia do experimento ^a	Sangue nas fezes ^b		Albumina na urina ^c	
	Bovino 2193	Bovino 2195	Bovino 2193	Bovino 2195
Dois dias antes do experimento	—	—	—	—
2º	+	—	—	—
6º	—	—	+++	+++
7º	—	—	—	—
8º	—	—	—	—
9º	++	—	—	—
10º	—	—	++	—
11º	—	—	—	—
12º	—	—	—	—
13º	—	—	++	—
14º	—	—	++	—
15º	—	—	++	—
17º	—	—	++	—
20º	—	—	++	—
22º	—	—	+	—
29º	—	—	+	—
34º	—	—	—	—

^a O 1º dia do experimento corresponde ao dia da administração da fava. Sòmente estão mencionados os dias em que foram feitos exames.

^b Prova de Benzidina

^c Prova de Heller

} — Negativa, + fracamente positiva, ++ positiva, +++ fortemente positiva.

muito ou é idêntica a descrita na intoxicação aguda por sais de mercúrio (Jubb & Kennedy 1963, Smith & Jones 1966) e a descrita na intoxicação por brotos e folhas novas de *Quercus* sp. ["carvalho"] (Smith & Jones 1966).

Não tivemos oportunidade de observar casos naturais de intoxicação pela fava da "faveira". Não sabemos se ocorrem, e se ocorrem se são comuns. Vimos bovinos comendo avidamente as favas logo que caem ao chão. Como os nossos experimentos mostram, não há efeito acumulativo, e assim a ingestão contínua não deve causar o aparecimento de sintomas de intoxicação, desde que os bovinos comam pequenas quantidades da fava diariamente durante este período. Casos de intoxicação somente devem ocorrer quando o animal de uma só vez ingere grande quantidade das favas. Isto pode acontecer quando a quantidade de favas no chão num certo pasto é suficientemente grande em relação ao número de bovinos, o que pode ocorrer especialmente quando se faz rotação de pastagens na época crítica, colocando os animais num pasto reservado onde as favas se tenham acumuladas no chão.

Em vista de nossos resultados experimentais recomendamos que se tenha cuidado em não permitir que número reduzido de gado tenha acesso a pasto onde exista número grande da "faveira", durante a época de sua frutificação, época da seca. Queremos chamar atenção que o quadro da intoxicação pode, a um exame superficial, ser confundido com o de ani-

mais caquéticos, não raro na região durante os períodos de seca.

AGRADECIMENTOS

Agradecemos ao Instituto de Pesquisas Veterinárias da Escola de Veterinária da Universidade de Minas Gerais pelo auxílio dado, aos Drs. Aparício Pereira Duarte, do Jardim Botânico do Rio de Janeiro, e Maria do Carmo da Costa Monteiro, da Seção de Agrostologia do IPEACS, pela identificação e descrição do material botânico, aos colegas José Deutsch e Gastão Roberto Cunha, pela colaboração no presente estudo.

REFERÊNCIAS

- Camargo, W. 1965. Fotosensibilização em bovinos por "barbatimão" (*Stryphnodendron obovatum* Benth.); fam. *Leguminosae*. O Biológico, São Paulo, 31(1):7-11.
- Deutsch, J., Döbereiner, J. & Tokarina, C. II. 1965. Fotosensibilização hepatogênica na intoxicação pela fava do "tamboril do campo" (*Enterolobium gummiferum* (Mart.) Macbr.) em bovinos. An. IX Congr. Int. Pastagens, São Paulo, p. 1279-1282.
- Jubb, K. V. F. & Kennedy, P. C. 1963. Pathology of domestic animals. Vol. 2. Academic Press, New York and London, p. 258.
- Smith, H. A. & Jones, T. C. 1966. Veterinary pathology. 3rd ed. Lea and Febiger, Philadelphia.
- Tokarna, C. II., Canella, C. F. C. & Döbereiner, J. 1960. Intoxicação experimental pela fava da "timbaúba" (*Enterolobium contortisiliquum* (Vell. Morong.) em bovinos. Arqs. Inst. Biol. Anim., Rio de Janeiro, 3:73-81.
- Tomassini, E. C. B. & Mors, W. B. 1966. As favas de duas espécies de *Dimorphandra*, nova e excepcional fonte de rutina. An. Acad. Bras. Ciênc. 38. (No prelo)

EXPERIMENTAL POISONING OF CATTLE BY PODS OF THE "FAVEIRA" TREE (*Dimorphandra mollis* Benth.)

Abstract

Studies concerning the toxicity for cattle of the pods of the "faveira" tree (*Dimorphandra mollis* Benth.) were made. The studies consisted in feeding the pods, collected in the areas of Uberaba and Francisco Dumont, Minas Gerais, Brazil, to 12 bovines accompanied by clinical observations, followed by post-mortem examinations in the five cases of death and performing histopathological studies of the organs collected from these animals.

The "faveira" tree pods were shown to be poisonous for cattle in these experiments, causing severe distress and death, when at least 25 g/kg of body weight were eaten by the animals at one time. The same or larger amounts when subdivided into ten equal daily doses, did not cause any symptoms of poisoning.

The albumin content of the urine of Bovine 2195, which did not have other symptoms of poisoning, indicates that the pods are toxic to cattle in the proportion of approximately 10 g/kg of body weight.

Albumin was found for some time in the urine of Bovine 2193 which had only a slight loss of appetite. This points to severe kidney lesion, which results from the larger amount of pods as the animal ingested 20 g/kg.

Clinical features of the experimental poisoning include intestinal symptoms, the faeces containing mucous and coagulated blood in form of streaks or clumps. The most important post-mortem finding were hemorrhages in the digestive tract and small and distinct hyperemic foci in the kidneys. Histopathological studies revealed additionally in all cases kidney lesions, which consisted in coagulative necrosis of the proximal convoluted tubules and the presence of hyaline and cellular casts in other portions of the uriniferous tubules.

The authors discuss the natural occurrence of poisoning by "faveira" tree pods in the field, and indicate prophylactic measures.