

## Análise do líquido cérebro-espinhal de três doenças do sistema nervoso central de cães<sup>1</sup>

Dakir N. Polidoro<sup>2</sup>, Rosmarini P. Santos, Graciane Aiello<sup>2</sup>, Rafael O. Chaves<sup>2</sup>,  
Angel Ripplinger<sup>2</sup>, Mathias R. Wrzesinski<sup>3</sup>, Marcelo L. Schwab<sup>3</sup>  
e Alexandre Mazzanti<sup>4\*</sup>

**ABSTRACT.-** Polidoro D.N., Santos R.P., Aiello G., Chaves R.O., Ripplinger A., Wrzesinski M.R., Schwab M.L. & Mazzanti A. 2018. [Analysis of cerebral-spinal fluid of three central nervous system diseases of dogs.] Análise do líquido cérebro-espinhal de três doenças do sistema nervoso central de cães. *Pesquisa Veterinária Brasileira* 38(8):1649-1655. Departamento de Clínica de Pequenos Animais, Universidade Federal de Santa Maria, Avenida Roraima 1000, Camobi, Santa Maria, RS 97105-900, Brazil. E-mail: [alexamazza@yahoo.com.br](mailto:alexamazza@yahoo.com.br)

A retrospective study including the analysis of the cerebrospinal fluid (CSF) of dogs neurologically affected was conducted by the Neurology Service of the Veterinary Hospital at the Institution, between 2004 and 2015. The aim of this study was to analyze the results of the CSF of dogs with neurological signs, and compare the changes in the CSF in two sampling sites in the same patient and see if this test helped the clinician to strengthen clinical suspicion of the major diseases of the central nervous system. Lymphocytic pleocytosis was present in 78.3% (29/37) of samples from dogs with distemper and in 23.2% (10/43) of samples from dogs with IVDD. The albumin cytologic dissociation (ACD) was found in 73% (19/26) of samples from dogs with IC tumors and in 64.3% (9/14) from dogs with tumors involving the SC. For dogs with IVDD, there was statistical significance ( $p < 0.05$ ) between the degree of neurological dysfunction and the total nucleated cells (TNC) and total protein (TP). In 29 dogs, CSF was collected from the cistern magna and the lumbar and in 12 (41.4%) the results were different between the samples of the same dog, where two cases (6,9%) showed alterations in the sample collected cranial to the injury. It can be concluded that the lymphocytic pleocytosis was the main alteration found in the CSF of dogs with distemper and IVDD and ACD in tumors. Dogs affected by IVDD had more severe neurological signs as TNC and TP increased and the CSF was altered even collected cranial to the lesion site and helped the clinician to strengthen the clinical suspicion, but not confirm, the major neurological diseases in dogs.

**INDEX TERMS:** Cerebral-spinal fluid, central nervous system, dog, pleocytosis, albumin cytologic dissociation, pathology.

**RESUMO.-** Foi realizado um estudo retrospectivo do líquido cérebro-espinhal de cães (LCE), atendidos pelo Serviço de Neurologia do Hospital Veterinário da Instituição, de 2004 a 2015, com o objetivo de analisar os resultados de cães com

sinais neurológicos, comparar as alterações encontradas em dois locais de colheita no mesmo paciente e verificar se esse exame auxiliou o clínico em reforçar a suspeita clínica das principais doenças do sistema nervoso central. A pleocitose linfocítica esteve presente em 78,3% (29/37) das amostras de cães com cinomose e em 23,2% (10/43) de cães com DDIV. Houve dissociação albuminocitológica (DAC) em 73% (19/26) das amostras de cães com tumores IC e em 64,3% (9/14) de cães com tumores envolvendo a ME. Em cães com DDIV, houve significância estatística ( $p < 0,05$ ) entre o grau de disfunção neurológica e o total de células nucleadas (TCN) e total de proteínas (TP). Em 29 cães, houve a colheita do LCE da cisterna magna e da cisterna lombar e em 12 (41,4%) os resultados foram diferentes entre as duas amostras colhidas

<sup>1</sup> Recebido em 14 de junho de 2017.

Aceito para publicação em 28 de junho de 2017.

<sup>2</sup> Programa de Pós-Graduação em Medicina Veterinária, Universidade Federal de Santa Maria (UFSM), Av. Roraima 1000, Camobi, Santa Maria, RS 97105-900, Brasil.

<sup>3</sup> Graduação em Medicina Veterinária, UFSM, Av. Roraima 1000, Camobi, Santa Maria, RS 97105-900.

<sup>4</sup> Departamento de Clínica de Pequenos Animais, Centro de Ciências Rurais, UFSM, Av. Roraima 1000, Camobi, Santa Maria, RS 97105-900. \*Autor para correspondência: [alexamazza@yahoo.com.br](mailto:alexamazza@yahoo.com.br)

do mesmo cão, onde dois (6,9%) apresentaram alteração na amostra colhida cranial à lesão. Pode-se concluir que a pleocitose linfocítica foi a principal alteração encontrada no LCE de cães com cinomose e DDIV e DAC nas neoplasias, IC e ME, cães acometidos pela DDIV apresentaram sinais neurológicos mais severos conforme o TCN e o TP aumentaram e o LCE sofreu alteração, mesmo colhido cranial ao local da lesão e auxiliou o clínico em reforçar a suspeita clínica, mas não confirmou, as principais doenças neurológicas em cães.

**TERMOS DE INDEXAÇÃO:** Líquido cérebro-espinhal, sistema nervoso central, cão, líquido, inflamação, pleocitose, dissociação albuminocitológica, caninos, patologia.

## INTRODUÇÃO

O líquido cérebro-espinhal (LCE) é um fluido claro e incolor cuja função é proteger e nutrir o sistema nervoso central (SNC) (Platt & Garosi 2012). Esse ultrafiltrado do plasma se origina principalmente do plexo coroide dos ventrículos laterais, terceiro e quarto ventrículos, fluindo do sistema ventricular até o canal central da medula e, posteriormente, à região da cauda equina (Lahunta & Glass 2009).

Seu fluxo é predominantemente rostrocaudal, sendo absorvido pelas vilosidades aracnoides presentes nos seios venosos e veias cerebrais (Platt & Olby 2013). Acredita-se que devido à influência da pulsação do sangue no plexo coroide e do ciclo cardíaco, o fluxo do líquido cérebro-espinhal (LCE) possa ser também no sentido cranial (Lahunta & Glass 2009).

A colheita do LCE é indicada quando se suspeita de doença inflamatória, infecciosa, traumática, neoplásica ou degenerativa do SNC (Di Terlizzi & Platt 2009). Pode ser colhido da cisterna magna (CM), ou seja, entre os espaços atlanto-occipital ou da cisterna lombar (CL) entre L5-L6. Basicamente, a análise do LCE pode ser feita por meio de contagem celular, determinação da concentração de proteínas e avaliação das características físicas e macroscópicas da amostra (Vernau et al. 2008).

Poucos artigos utilizaram as alterações encontradas através da análise do LCE para se tentar fazer uma relação com o diagnóstico definitivo de uma determinada doença neurológica e, na sua maioria, empregaram outros métodos de auxílio ao diagnóstico como, por exemplo, a ressonância magnética (RM) (Thomson et al. 1990, Bohn et al. 2006, Windsor et al. 2008, Sruogo et al. 2011). No Brasil e em diversos países são raros os estudos que tentaram demonstrar se a análise do LCE juntamente com o histórico e o exame neurológico auxiliaram o clínico no diagnóstico definitivo de uma determinada enfermidade neurológica (Gama et al. 2005, Amude et al. 2006).

Não há evidências de estudos demonstrando alterações encontradas no LCE nas principais doenças neurológicas de cães e, se os achados podem auxiliar o clínico em reforçar ou confirmar a suspeita clínica. Além disso, a literatura estabelece, para cada doença, alterações específicas do LCE, porém, dúvidas surgem em tentar investigar se realmente há uma especificidade.

Diante disso, o objetivo deste estudo foi analisar os resultados obtidos do LCE de cães com três doenças neurológicas, se há alterações específicas no LCE para cada tipo de doença e comparar as mudanças encontradas no LCE em dois locais de colheita no mesmo paciente, já que existe a suspeita do fluxo ser também no sentido caudo-rostral.

## MATERIAL E MÉTODOS

O líquido cérebro-espinhal (LCE) obtido pelo Serviço de Neurologia (SN) do Hospital Veterinário Universitário (HVU) da Instituição foi analisado pelo Laboratório de Análises Clínicas (LAC) do Hospital Universitário de Santa Maria (HUSM) por meio de contagem de células nucleadas utilizando-se a câmara de Fuchs-Rosenthal e da quantificação direta das proteínas pelo método colorimétrico do vermelho de pirogalol-molibdato (Behr et al. 2003).

Foram selecionados os registros dos exames processados no LAC entre 2004 e 2015. O LCE foi colhido de forma asséptica com o auxílio de agulhas espinhais calibre 22 (Gauge), armazenados em tubos estéreis do tipo eppendorf e analisados em um intervalo de tempo inferior a 30 minutos (Dewey & Costa 2003). Foram incluídos LCE de cães que continham dados completos de histórico clínico, anamnese, exame neurológico e com diagnóstico definitivo das principais doenças neurológicas envolvendo o sistema nervoso central (SNC) e confirmadas por meio de cirurgia ou necropsia. Foram excluídos do estudo, aquelas amostras que apresentavam contaminação iatrogênica por sangue, volume insuficiente para análise, que eram oriundas de cães que estavam sob tratamento com corticosteroides ou de cães que tinham apenas diagnóstico presuntivo.

O número de amostras incluídas no estudo foi maior do que o número de cães, já que em um mesmo paciente, ocorreu a colheita em dois locais distintos, ou seja, na cisterna magna (CM) e/ou cisterna lombar (CL). Os resultados da análise do LCE utilizados na avaliação incluíram o total de células nucleadas (TCN) e o total de proteína (TP). Com base nos valores de referência utilizados, foi considerado como alterado, o LCE que continha um TCN >5 células/ $\mu$ l e um TP >25mg/dl e >45mg/dl quando colhidas na CM e CL, respectivamente (Dewey et al. 2016). Amostras com TCN aumentado foram referidas como pleocitose e amostras que continham um TP elevado sem alteração no TCN, foram denominadas de dissociação albuminocitológica (DAC) (Dewey et al. 2016). De acordo com a magnitude, as pleocitoses foram denominadas leve (6-50 células/ $\mu$ l), moderada (51-100 células/ $\mu$ l) e severa (>100 células/ $\mu$ l) (Amude et al. 2006).

Nos casos em que havia pleocitose, foi realizado diferencial leucocitário a fim de estabelecer o predomínio celular (linfócito, monócito, eosinófilo ou neutrófilo). Quando não houve predomínio de nenhuma célula (<50%), a pleocitose foi denominada mista (Di Terlizzi & Platt 2009). Por normas estabelecidas no LAC-HUSM, a diferenciação celular foi realizada somente quando havia mais de 10 células/ $\mu$ l.

Cães acometidos pela doença do disco intervertebral (DDIV) foram classificados de acordo com a gravidade de disfunção neurológica em graus, sendo: Grau I, somente hiperestesia espinhal; Grau II, tetra/paraparesia ambulatória; Grau III, tetra/paraparesia não ambulatória; Grau IV, tetra/paraplegia com presença de nocicepção; e Grau V, tetra/paraplegia com ausência de nocicepção (Kranenburg et al. 2013).

Os dados obtidos da correlação entre o grau de disfunção neurológica dos cães acometidos por DDIV e o TCN e TP presente no LCE destes, foram submetidos ao teste de normalidade de Shapiro-Wilk, ao nível de significância de 5% e também foi empregado a regressão binomial negativa para os dados usando a função de ligação logarítmica, indicando significância estatística para  $p < 0,05$ . As análises foram executadas por meio do software livre do R Core Team (2015).

De acordo com o período pré-estabelecido, foram enviados ao LAC-HUSM amostras de LCE de 507 cães atendidos pelo SN do HVU da Instituição. Desse total, foram excluídas as amostras de 204 cães

que continham apenas diagnóstico presuntivo. Dos 303 cães com diagnóstico definitivo, 86 (28,4%) foram excluídos devido às amostras estarem contaminadas por sangue, 43 (14,2%) por falta de dados ou informações incompletas, 18 (5,9%) por amostra insuficiente para análise, 12 (4%) por estarem sob corticoterapia durante a colheita e seis amostras serem de cães com outro tipo de doença das estudadas neste trabalho (1,9%).

## RESULTADOS

Das 194 amostras de cães incluídas no estudo, três afecções neurológicas se destacaram: doença do disco intervertebral - DDIV (48,1%, 80/166), cinomose (27,7%, 46/166) e tumores intracranianos (15,6%, 26/166) e tumores envolvendo a medula espinhal (ME) (8,4%, 14/166). Vinte e nove cães incluídos neste estudo foram submetidos à colheita do líquido cerebral-espinhal (LCE) em dois locais distintos (cisterna magna - CM e cisterna lombar - CL), por isto, o número total foi de 166 alíquotas analisadas.

Dos 31 casos de cinomose, 15 cães foram submetidos à colheita em dois locais diferentes, resultando em 46 amostras analisadas. Destas, 37 (80,4%) apresentaram pleocitose, sete (15,2%) dissociação albuminocitológica - DAC e duas (4,3%) estavam dentro dos parâmetros normais. Das amostras com pleocitose, a linfocítica foi predominante (78,4%, 29/37) e, em oito (21,7%), a diferenciação celular não foi realizada. A pleocitose foi classificada como leve em 19 (51,3%), moderada em 13 (35,1%) e severa em cinco (13,5%).

A DDIV representou um total de 76 casos e, em quatro deles, a punção do LCE foi feita em mais de um local, totalizando 80 amostras analisadas. Em 25% (20/80) das alíquotas havia

DAC, 53,8% (43/80) pleocitose e 21,2% (17/80) estavam dentro dos valores de referência. A pleocitose linfocítica foi a mais frequente (23,2%, 10/43), seguida da neutrofílica (7%, 3/43) e da mista (2,3%, 1/43). Não foi possível realizar a diferenciação celular em 67,4% (29/43) das amostras. A relação entre o grau de disfunção neurológica para os 43 pacientes acometidos pela DDIV e a severidade da pleocitose encontrada no LCE destes cães, foi representada no Quadro 1.

Os dados obtidos da correlação entre o grau de disfunção neurológica e o total de células nucleadas (TCN) e total de proteína (TP) de cães acometidos pela DDIV não apresentaram normalidade pelo teste de Shapiro-Wilk, ao nível de 5% de significância ( $p < 0,01$  para o TCN e  $p < 0,01$  para o TP). Quando empregado a regressão binominal negativa para o TCN destes cães, a estimativa do coeficiente para o grau de disfunção neurológica foi significativa com valor positivo de 0,358 ( $p < 0,01$ ), e para o TP, a estimativa do coeficiente para grau de disfunção neurológica foi significativa com valor positivo de 0,223 ( $p < 0,01$ ).

Na Figura 1 são apresentados os diagramas de caixa para o TCN em função do grau de disfunção neurológica. O valor mediano de TCN para o grau I e grau II foi de 4, para o grau III foi de 4,5, para o grau IV foi de 8,0 e para o grau V foi de 10. Na Figura 2 são apresentados os diagramas de caixa para o TP em função grau de disfunção neurológica. Os valores medianos de TP para os graus I, II, III, IV e V foram de 26,2, 22,1, 32,4, 55,6 e 40,8, respectivamente.

Em sete dos 19 cães diagnosticados com tumor intracraniano houve colheita do LCE na CM e na CL totalizando 26 alíquotas analisadas. Destas, 19 (73,1%) apresentaram DAC, cinco

**Quadro 1. Resultado das amostras do líquido cerebrospinal (LCE) de cães acometidos pela doença do disco intervertebral (DDIV) em relação ao grau de disfunção neurológica e a severidade das pleocitoses**

Grau de disfunção neurológica	Normal	Pleocitose leve		Pleocitose moderada		Pleocitose severa		DAC
	n	n	n	n	n	n	n	n
Grau I	-	1	-	-	-	-	-	2
CM	-	1	-	-	-	-	-	2
CL	-	-	-	-	-	-	-	-
Grau II	9	7	1	-	-	-	-	4
CM	7	5	-	-	-	-	-	3
CL	2	3	-	-	-	-	-	1
Grau III	5	5	4	-	-	-	-	6
CM	4	5	1	-	-	-	-	3
CL	1	2	1	-	-	-	-	3
Grau IV	-	7	4	-	-	-	-	6
CM	-	2	-	-	-	-	-	2
CL	-	6	3	-	-	-	-	4
Grau V	3	9	5	-	-	-	-	2
CM	3	1	-	-	-	-	-	1
CL	-	10	3	-	-	-	-	1
Total de amostras	17	29	14	0	0	0	0	20

DDIV = doença do disco intervertebral, n = número de cães, LCE = líquido cérebro espinhal, CM = cisterna magna, CL = cisterna lombar, DAC = dissociação albuminocitológica.

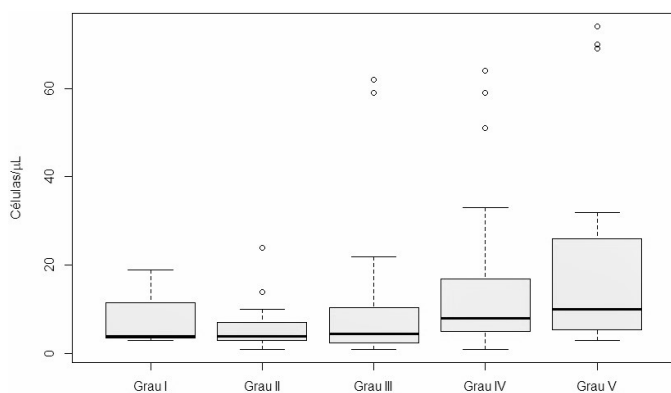


Fig.1. Representação gráfica em diagrama de caixa da análise de 80 amostras de líquido cérebro-espinhal (LCE) de cães acometidos pela doença do disco intervertebral (DDIV) em relação aos graus de disfunção neurológica e o total de células nucleadas (TCN) para  $p < 0,05$ .

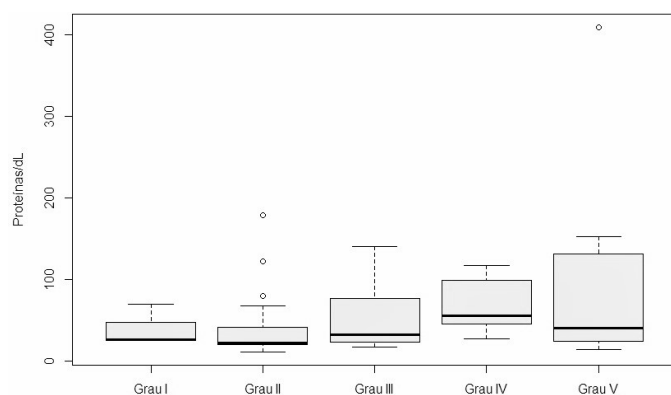


Fig.2. Representação gráfica em diagrama de caixa da análise de 80 amostras de líquido cérebro-espinhal (LCE) de cães acometidos pela doença do disco intervertebral (DDIV) em relação aos graus de disfunção neurológica e o total de proteínas (TP) para  $p < 0,05$ .

(19,2%) pleocitose e duas (7,7%) estavam dentro dos padrões de referência. Das cinco amostras que apresentaram pleocitose, apenas uma teve diferenciação celular realizada e foi classificada como pleocitose neutrofilica severa. Todas as demais ( $n=4$ ) foram classificadas com pleocitose leve sem possibilidade de diferenciação celular.

Nos 12 casos diagnosticados com tumores que afetaram a ME, apenas dois foram submetidos à punção na CM e na CL, totalizando 14 amostras. Em 64,3% (9/14) delas ocorreu DAC. Em quatro (28,6%) houve pleocitose, sendo duas pleocitose linfocítica e duas pleocitose neutrofilica. Apenas uma amostra (7,1%) estava dentro dos valores de referências. As quatro amostras com pleocitose foram classificadas em leve ( $n=1$ ), moderada ( $n=1$ ) e severa ( $n=2$ ).

## DISCUSSÃO

Entre 2004 e 2015, o SN do HVU realizou a colheita do LCE em 507 cães, e destes, 204 foram excluídos do estudo devido à falta de um diagnóstico definitivo. Dos 303 cães com diagnóstico definitivo, 159 foram excluídos. Chama a atenção a alta frequência de cães (28,4%) excluídos por contaminação iatrogênica

de sangue no momento da colheita, o que pode acarretar no falso aumento do TP e do TCN na amostra (Platt & Olby 2013). Das amostras excluídas pela contaminação iatrogênica por sangue, 88,4% delas foram colhidas da CL. É comum que isto ocorra com maior frequência nas amostras colhidas da cisterna lombar (CL) devido ao grau de dificuldade na punção deste local e, por isso, colher o líquido cérebro-espinhal (LCE) da cisterna magna (CM) diminui os riscos de contaminação (Lahunta & Glass 2009). Uma menor causa de exclusão (5,9%) foi o volume insuficiente para análise, já que são necessários pelo menos 0,5ml de LCE para uma análise completa (Platt & Olby 2013). Recomenda-se comprimir as veias jugulares externas, para aumentar o fluxo devido à relação entre a pressão sanguínea e a produção de LCE, manobra esta que pode auxiliar em casos de doenças compressivas da medula espinhal ou que acarretam no aumento exacerbado do TP líquórico tornando-o mais viscoso, dificultando seu fluxo e, conseqüentemente, sua colheita (Lahunta & Glass 2009). Finalmente, foi baixa (4%) a frequência de exclusão de alíquotas de cães que estavam sob corticoterapia no momento da colheita. Isso se fez necessário devido à capacidade que estes anti-inflamatórios têm de diminuir o TCN presente no LCE (Platt & Garosi 2012).

Dos cães submetidos à colheita de LCE, quase a totalidade (95,8%) apresentavam três doenças neurológicas (cinomose, doença do disco intervertebral - DDIV e tumores intracranianos (IC) e da medula espinhal (ME). Em um estudo recente, realizado por esse mesmo grupo de estudo, a prevalência das doenças neurológicas degenerativas, inflamatórias/infecciosas e traumáticas de cães, foi alta (Chaves et al. 2014), o que justifica o maior número de amostras obtidas de cães com DDIV e cinomose. Os mesmos achados foram obtidos por Bohn et al. (2006) ao compararem o LCE com os achados de imagem por meio da ressonância magnética.

O vírus da cinomose infecta o SNC através de células mononucleares que atravessam a barreira hematoencefálica circulando juntamente com o LCE (Vandeveldt & Zurbriggen 2005). Além da quebra desta barreira, a marcada desmielinização em torno dos ventrículos, faz com que haja aumento no TCN e no TP do LCE (Pan et al. 2013). Pleocitose linfocítica é a alteração mais comum em cães com cinomose (Amude et al. 2007), à semelhança do que observamos neste estudo. De qualquer forma, a presença da pleocitose linfocítica é apenas um indicativo e não uma confirmação, pois outras doenças inflamatórias podem apresentar este tipo de alteração como as meningoencefalites necrotizantes (Platt & Olby 2013). A dissociação albuminocitológica (DAC) também foi encontrada nesse estudo e pode também ocorrer em cães com cinomose, conforme mencionaram Platt & Garosi (2012), já que nesta doença há marcada produção intratecal de globulina induzida pelo vírus. A pleocitose neutrofilica é uma alteração pouco comum em casos de cinomose, mas pode aparecer quando os sinais neurológicos forem agudos (Dewey & Costa 2003), situação não verificada em nenhuma das amostras. Em duas alíquotas (4,4%), não houve alteração do LCE. A análise do LCE é o teste de diagnóstico individual mais importante em pacientes com suspeita de doença inflamatória do SNC (Thomas 1998), mas nem todos os cães com cinomose terão alterações no LCE (Shell 1990), pois durante o estágio agudo da desmielinização dos ventrículos, não há reação inflamatória e o TCN pode estar normal (Tipold et al. 1992). Quanto à gravidade da pleocitose,



quase a totalidade dos casos graves ocorreram em cães com cinomose, provavelmente pelo vírus induzir maior resposta inflamatória quando comparada as demais doenças listadas neste estudo (Thomas 1998). Entretanto, quase metade dos cães com cinomose avaliados desenvolveram pleocitose leve, achado este já relatado por Platt & Garosi (2012), no qual o TCN não costuma ultrapassar 50 células/ $\mu$ l.

As doenças degenerativas do SNC estão entre as mais diagnosticadas na neurologia canina e, dentre elas, a mais prevalente é a DDIV (Chaves et al. 2014). Acredita-se que sua alta prevalência está relacionada com a dominância de cães de raças pequenas e condrodistróficas (Pellegrino et al. 2011). Apesar da presença ou não de dor profunda ser o critério prognóstico mais confiável para cães acometidos por DDIV (Platt & Garosi 2012), a associação entre a severidade da disfunção neurológica e o TCN no LCE de cães com DDIV pode também ser útil (Sruogo et al. 2011). Neste estudo, 80% das amostras colhidas de cães com DDIV tinham alterações liquóricas. Apesar de a DDIV ser capaz de cursar com pleocitose, isso depende da cronicidade da lesão, em que aquelas mais agudas têm maior chance de cursarem com essa alteração (Platt & Garosi 2012). O LCE de cães com DDIV apresenta diferentes tipos de pleocitose, que variaram conforme o estudo realizado, predominando pleocitose neutrofílica (Sruogo et al. 2011, Levine et al. 2014). Neste estudo, a pleocitose linfocítica foi mais frequente. Para Windsor et al. (2008), a inflamação neutrofílica observada em cães com DDIV tendem a se tornar linfocítica com a evolução da doença.

Em 67,4% dos cães com DDIV com pleocitose não foi possível realizar a identificação celular, visto que apresentavam celularidade inferior a 10 células/ $\mu$ l. Mesmo assim, recomendamos a diferenciação celular das amostras que apresentam menos de 5 células/ $\mu$ l, pois a predominância de um tipo de celular pouco observada pode auxiliar no diagnóstico de uma determinada doença. Em 21,2% das amostras de cães com DDIV não se verificaram alterações no TCN e tampouco no TP. A razão para esta variação quantitativa pode estar ligada ao local da coleta, à cronicidade da lesão, ao grau de deficiências neurológicas e até mesmo pela própria divergência no sistema de classificação dos resultados da análise do LCE (Levine et al. 2014). Por outro lado, estudos que avaliaram o LCE de cães com DDIV toracolombar, pleocitose foi uma alteração comum (20%-61% das amostras), independentemente do local da coleta (Thomson et al. 1990, Windsor et al. 2008, Sruogo et al. 2011). À semelhança de nossos achados Chamisha et al. (2015) observaram pleocitose em 80% dos cães acometidos por DDIV em grau V, o que reflete provavelmente quebra da barreira hematoencefálica. Uma possível explicação para esse achado está na compressão das meninges e da medula espinhal pelo material discal que acarreta em inflamação secundária e, consequentemente, aumento das células inflamatórias no LCE (Sruogo et al. 2011).

Houve diferença estatística entre o grau de disfunção neurológica de cães acometidos por DDIV e o TCN, ou seja, quanto maior foi o grau de disfunção neurológica, mais células nucleadas foram encontradas na amostra. O mesmo resultado foi obtido para o TP, porém, com menor intensidade quando comparado ao TCN. De acordo com estudos anteriores (Windsor et al. 2008, Sruogo et al. 2011, Levine et al. 2014, Chamisha et al. 2015), os resultados aqui descritos reforçam a hipótese de que o aumento do TCN e do TP em cães acometidos

pela DDIV está diretamente relacionado com o aumento no grau de disfunção neurológica. Acredita-se que isto ocorra devido à resposta inflamatória e à quebra da barreira entre o sangue e a medula espinhal (Levine et al. 2014).

A semelhança do que é descrito na literatura (Dickinson et al. 2006), DAC foi o achado liquórico mais observado (73%) em cães com tumores intracranianos. Pleocitose foi menos frequente (19,2%) e, quando ocorreu, foi leve. A punção na CM ou CL para coleta de LCE é contraindicada quando há suspeita de tumor IC, pois o efeito massa predispõe o aumento da pressão intracraniana (PIC) e, consequentemente, a herniação encefálica (Platt & Garosi 2012). Neste estudo, por não haver a disponibilidade de tomografia computadorizada e ressonância magnética para a verificação do efeito massa (Da Costa 2009), o critério para a colheita foi a ausência de sinais neurológicos de aumento da PIC, como alteração do nível de consciência (estupor e coma), postura (rigidez por decerebelação ou decerebração), reflexo de Cushing (hipertensão arterial e bradicardia), diminuição ou ausência do reflexo oculocefálico e fotomotorpupilar e anisocoria (Platt & Olby 2013). Mesmo sendo um procedimento de risco, não foi verificada nenhuma intercorrência durante e após a colheita e comprovada na necropsia por não haver herniação encefálica em nenhum desses casos.

A análise do LCE nos casos de tumor da ME pode se apresentar sem alteração, ou, às vezes, é possível observar um aumento moderado no TP, com ou sem pleocitose (José-López et al. 2013). Neste estudo, 64,2% apresentaram DAC. Um estudo em cães com meningioma medular, 50% apresentaram DAC (José-López et al. 2013). Foi observado em 14 cães aumento do TCN sem a elevação de proteínas do LCE, sendo 85,7% de cães com DDIV e 14,3% de cães com cinomose. Embora seja um achado incomum, Chrisman (1992) também observou estas alterações em algumas doenças do SNC, como as infecciosas, as traumáticas e as compressivas da medula espinhal. Na tentativa de encontrar uma explicação para este achado, foram mensurados os níveis séricos e plasmáticos de proteína, bem como da albumina sérica e verificar se a hipoproteinemia ou a hipoalbuminemia poderiam ter algum envolvimento neste achado, o que não aconteceu já que todos apresentavam níveis dentro dos padrões de referência. Outra hipótese seria a intensidade da pleocitose, classificada como leve em todos os casos, haja vista que a média do TCN ficou em torno de sete células/ $\mu$ l, considerado próximo ao valor de referência estabelecida neste estudo (<5 células/ $\mu$ l). Embora outros estudos necessitassem ser realizados, principalmente em aumentar o número de alíquotas com esse tipo de alteração, sugere-se que uma inflamação mínima do SNC possa causar um leve aumento do TCN sem alterar o TP.

Neste estudo, as amostras de LCE de 12 cães colhidos em dois pontos distintos (CM e CL) tiveram resultados diferentes. Em um cão com DDIV toracolombar e um com tumor na ME toracolombar colhidos na CM, ou seja, cranial ao local da lesão, apresentaram pleocitose e DAC, reforçando a hipótese de haver também um fluxo caudo-rostral do LCE. A colheita nesse ponto, às vezes se torna necessária, haja vista que nas doenças compressivas da ME, como DDIV e tumores, a punção realizada caudal à lesão possa ser prejudicada devido a interferência no fluxo do LCE (Lahunta & Glass 2009). Com base nisso, sugerimos que, quando possível, a colheita

de LCE deverá ser realizada em dois locais em todos os cães com suspeita de doenças no SNC.

Com base nos resultados aqui descritos, o LCE não foi capaz de confirmar o diagnóstico definitivo das doenças, conforme relataram Vernau et al. (2008), visto que, diferentes tipos celulares foram encontrados em uma mesma doença, sendo as pleocitoses linfocíticas e neutrofílicas e a DAC como as principais alterações observadas. Por outro lado, o LCE pôde caracterizar se a doença tinha característica inflamatória, reforçou a suspeita principal e serviu como critério no tratamento, principalmente quanto à utilização de corticosteroides com base na severidade das pleocitoses. Por este motivo, a análise do LCE deve ser cautelosa, pois de acordo com Lahunta & Glass (2009), os resultados obtidos podem não refletir as lesões encontradas no SNC. Portanto, mesmo que o LCE possa fornecer ao clínico informações úteis, o mesmo deve ser interpretado juntamente com o histórico, os sinais clínicos e outros exames complementares de auxílio ao diagnóstico (Platt & Olby 2013).

Outro dado interessante verificado neste estudo foi a alteração do LCE, mesmo quando a coleta aconteceu cranial ao local da lesão. Isso permitiu aumentar a chance de encontrar mudanças celular e bioquímica do fluido e auxiliar no diagnóstico, principalmente quando houver impossibilidade de punção ou ausência de fluxo caudal ao local da suspeita de lesão.

## CONCLUSÃO

As alterações do líquido cerebrospinal (LCE) não são específicas para cada tipo de doença demonstrada, porém a pleocitose linfocítica foi a principal alteração encontrada em cães com cinomose e DDIV e a dissociação albuminocitológica nas neoplasias intracranianas e naquelas que afetaram a medula espinal. Cães acometidos pela DDIV apresentaram sinais neurológicos mais severos conforme o total de células nucleadas (TCN) e o total de proteína (TP) aumentaram e o LCE sofreu alteração, mesmo colhido cranial ao local da lesão.

## REFERÊNCIAS

- Amude A.M., Alfieri A.A. & Alfieri A.F. 2007. Clinicopathological findings in dogs with distemper encephalomyelitis presented without characteristic signs of the disease. *Rev. Vet. Sci.* 82(3):416-422. <<http://dx.doi.org/10.1016/j.rvsc.2006.08.008>> <PMid:17084426>
- Amude A.M., Alfieri A.A., Balarin M.R., Reis A.C. & Alfieri A.F. 2006. Cerebrospinal fluid from a 7-month-old dog with seizure-like episodes. *Vet. Clin. Pathol.* 35(1):119-122. <<http://dx.doi.org/10.1111/j.1939-165X.2006.tb00101.x>> <PMid:16511803>
- Behr S., Trumel C., Palanché F. & Braun J.P. 2003. Assessment of a pyrogallol red technique for total protein measurement in the cerebrospinal fluid of dogs. *J. Small Anim. Pract.* 44(12):530-533. <<http://dx.doi.org/10.1111/j.1748-5827.2003.tb00115.x>> <PMid:14692549>
- Bohn A.A., Wills T.B., West C.L., Tucker R.L. & Bagley R.S. 2006. Cerebrospinal fluid analysis and magnetic resonance imaging in the diagnosis of neurologic disease in dogs: a retrospective study. *Vet. Clin. Pathol.* 35(3):315-320. <<http://dx.doi.org/10.1111/j.1939-165X.2006.tb00138.x>> <PMid:16967416>
- Chamisha Y., Aroch I., Kuzi S., Srugo I., Bdoлах-Abram T., Chai O., Christopher M.M., Merbl Y., Rothwell K. & Shamir M.H. 2015. The prognostic value of cerebrospinal fluid characteristics in dogs without deep pain perception due to thoracolumbar disc herniation. *Res. Vet. Sci.* 100:189-196. <<http://dx.doi.org/10.1016/j.rvsc.2015.03.017>> <PMid:25957960>
- Chaves R.O., Beckmann D.V., Santos R.P., Aiello G., Andrades A.O., Baumhardt R., Silveira L.B. & Mazzanti A. 2014. Doenças neurológicas em cães atendidos no Hospital Veterinário da Universidade Federal de Santa Maria, RS: 1.184 casos (2006-2013). *Pesq. Vet. Bras.* 34(10):996-1001. <<http://dx.doi.org/10.1590/S0100-736X2014001000012>>
- Chrisman C.L. 1992. Cerebrospinal fluid analysis. *Vet. Clin. N. Am., Small Anim. Pract.* 22(4):781-807. <[http://dx.doi.org/10.1016/S0195-5616\(92\)50077-8](http://dx.doi.org/10.1016/S0195-5616(92)50077-8)>
- Costa R.C. 2009. Neoplasias do sistema nervoso, p.431-455. In: Daleck R.C., De Nardi A.B. & Rodaski S. (Eds), *Oncologia em Cães e Gatos*. Roca, São Paulo.
- Dewey C.W. & Costa R.C. 2003. Canine brain atlas glossary, p.642. In: *Ibid.* (Eds), *A Practical Guide to Canine and Feline Neurology*. Wiley Blackwell, USA.
- Dewey C.W., Costa R.C. & Ducoté J.M. 2016. Neurodiagnostics, p.61-86. In: Dewey C.W. & Da Costa R.C. (Eds), *Practical Guide to Canine and Feline Neurology*. John Wiley and Sons Inc., Ames, Iowa. 687p.
- Di Terlizzi R. & Platt S. 2009. The function, composition and analysis of cerebrospinal fluid in companion animals. II. Analysis. *Vet J.* 180(1):15-32. <<http://dx.doi.org/10.1016/j.tvjl.2007.11.024>> <PMid:18294880>
- Dickinson P.J., Sturges B.K., Kass P.H. & LeCouteur R.A. 2006. Characteristics of cisternal cerebrospinal fluid associated with intracranial meningiomas in dogs: 56 cases (1985-2004). *J. Am. Vet. Med. Assoc.* 228(4):564-567. <<http://dx.doi.org/10.2460/javma.228.4.564>> <PMid:16478433>
- Gama F.G.V., Nishimori C.T., Sobreira M.R. & Santana A.E. 2005. Características físico-químicas e citológicas do líquido de cães em diferentes fases da cinomose. *Ciência Rural* 35(3):596-601. <<http://dx.doi.org/10.1590/S0103-84782005000300016>>
- José-López R., Fuente C., Pumarola M. & Añor S. 2013. Spinal meningioma in dogs: description of 8 cases including a novel radiological and histopathological presentation. *Can. Vet. J.* 54(10):948-954. <PMid:24155414>
- Kranenburg H.J., Grinwis G.C., Bergknot N., Gahrman N., Voorhout G., Hazewinkel H.A. & Meij B.P. 2013. Intervertebral disc disease in dogs - part 2: comparison of clinical, magnetic resonance imaging, and histological findings in 74 surgically treated dogs. *Vet. J.* 195(2):164-171. <<http://dx.doi.org/10.1016/j.tvjl.2012.06.001>> <PMid:22795604>
- Lahunta A. & Glass E. 2009. *Veterinary Neuroanatomy and Clinical Neurology*. Elsevier, EUA. 540p.
- Levine G.J., Cook J.R., Kerwin S.C., Mankin J., Griffin J.F., Fosgate G.T. & Levine J.M. 2014. Relationships between cerebrospinal fluid characteristics, injury severity, and functional outcome in dogs with and without intervertebral disk herniation. *Vet. Clin. Pathol.* 43(3):437-446. <<http://dx.doi.org/10.1111/vcp.12165>> <PMid:24976308>
- Pan Y., Liu X., Meng L., Zhu G., Xia Y., Chen J. & Takashi Y. 2013. Pathogenesis of demyelinating encephalopathy in dogs with spontaneous acute canine distemper. *Int. J. Agric.* 2(12):334-343. <[http://dx.doi.org/10.1016/S2095-3119\(13\)60233-6](http://dx.doi.org/10.1016/S2095-3119(13)60233-6)>
- Pellegrino F.C., Pacheco E.L. & Vazzoler M.L. 2011. Caracterización de los trastornos neurológicos en los perros. *Revta Arg. Neurol. Vet.* 2(1):78-96.
- Platt S. & Garosi L. 2012. *Small Animal Neurological Emergencies*. Manson Publishing, USA. 651p. <<http://dx.doi.org/10.1201/b15214>>
- Platt S. & Olby N. 2013. *Manual of Canine and Feline Neurology*. BSAVA, USA. 552p.
- R Core Team 2015. R: a language and environment for statistical computing. Disponível em <<https://www.r-project.org/>> Acesso em 10 jan. 2016.
- Shell L.G. 1990. Canine distemper. *Comp. Small Anim.* 12:173-179.
- Srugo I., Aroch I., Christopher M.M., Chai O., Goralnik L., Bdoлах-Abram T. & Shamir M.H. 2011. Association of cerebrospinal fluid analysis findings with clinical signs and outcome in acute nonambulatory thoracolumbar disc disease in dogs. *J. Vet. Intern. Med.* 25(4):846-855. <<http://dx.doi.org/10.1111/j.1939-1676.2011.0739.x>> <PMid:21689153>

- Thomas W.B. 1998. Inflammatory diseases of the central nervous system in dogs. *Clin. Tech. Small Anim. Pract.* 13(3):167-178. <[http://dx.doi.org/10.1016/S1096-2867\(98\)80038-8](http://dx.doi.org/10.1016/S1096-2867(98)80038-8)> <PMid:9775507>
- Thomson C.E., Kornegay J.N. & Stevens J.B. 1990. Analysis of cerebrospinal fluid from the cerebello medullary and lumbar cisterns of dogs with focal neurologic disease: 145 cases (1985-1987). *J. Am. Vet. Med. Assoc.* 196(11):1841-1844. <PMid:2351607>
- Tipold A., Vandeveld M. & Jaggy A. 1992. Neurological manifestations of canine distemper virus infection. *J. Small Anim. Pract.* 33(10):466-470. <<http://dx.doi.org/10.1111/j.1748-5827.1992.tb01024.x>>
- Vandeveld M. & Zurbriggen A. 2005. Demyelination in canine distemper virus infection: a review. *Acta Neuropathol.* 109(1):56-68. <<http://dx.doi.org/10.1007/s00401-004-0958-4>> <PMid:15645260>
- Vernau W., Vernau K.A. & Bailey C.S. 2008. Cerebrospinal fluid, p.769-819. In: Kaneko J.J. (Ed.), *Clinical Biochemistry of Domestic Animals*. Academic Press, USA. <<http://dx.doi.org/10.1016/B978-0-12-370491-7.00026-X>>.
- Windsor R.C., Vernau K.M., Sturges B.K., Kass P.H. & Vernau W. 2008. Lumbar cerebrospinal fluid in dogs with type intervertebral disc herniation. *J. Vet. Intern. Med.* 22(4):954-960. <<http://dx.doi.org/10.1111/j.1939-1676.2008.0141.x>> <PMid:18647156>