

No. 01, julho/96, p.1-4

RECOMENDAÇÃO SOBRE O USO DO ULTRA-SOM PARA DIAGNÓSTICO DE PREENHIZ DE BOVINOS E EQUINOS

Antonio Pereira de Novaes¹
Clovis Isberto Biscegli²

O diagnóstico da prenhez de bovinos e equinos é de extrema importância econômica, porque viabiliza o descarte dos improdutivos e contribui, dessa forma, para minimizar os custos de produção.

A idade do feto que permite o diagnóstico influi no manejo do rebanho, onde as fêmeas prenhes são separadas em pastos de melhor qualidade, pois representam o componente produtivo do rebanho. Assim, quanto mais cedo ocorrer o diagnóstico, maior a oportunidade para dar a esses animais o tratamento adequado.

O método tradicional de detecção de prenhez, chamado de toque retal, requer que o perito faça a apalpação nos cornos uterinos, através das porções finais do reto, para verificar alterações fisiológicas de volume e textura no útero e vesícula amniótica. As alterações constatadas, levam o perito a concluir se o animal está ou não prenhe. Tal método requer um perito altamente treinado; é demorado, só é confiável após 60 dias da cobertura em bovinos, é oneroso para o produtor e não permite saber se o feto está vivo. Deste modo, uma falsa prenhez diagnosticada pelo método tradicional acarreta aumento de gastos para o produtor.

O aparelho proposto e construído pela EMBRAPA/CNPDIÁ e testado em animais do plantel da EMBRAPA/PPSE, substitui com vantagens os inconvenientes acima mencionados, pois o emprego do ultra-som de ondas contínuas é simples, de fácil manejo, inócua para o feto em formação, proporcionando um trabalho rápido, altamente confiável e permite concluir se o feto está vivo ou não.

O princípio de funcionamento baseia-se no Efeito Doppler das ondas contínuas, que se refletem nas artérias, veias, paredes, válvulas e cavidades cardíacas, como também nas hemácias do fluxo sanguíneo. Ondas mecânicas de frequência ultrassônica (2,215 MHz) e de baixa potência, são enviadas para dentro do corpo do animal através de um transdutor e, após se refletirem nas artérias, veias, coração ou válvulas, retornam ao transdutor produzindo sinais elétricos que são amplificados e um som equivalente ao batimento cardíaco fetal pode ser ouvido pelo perito.

¹Med. Vet. MSc, EMBRAPA/PPSE, Caixa Postal 339, CEP 13560-970, São Carlos, SP

²Físico, PhD, EMBRAPA/CNPDIÁ, Caixa Postal 741, CEP 13560-970, São Carlos, SP

CT/01, CNPDIA, julho/96, p.2

Este método permite a detecção da prenhez nos equinos após 22 dias da cobertura com auscultação direta, com o transdutor colocado sobre a vesícula amniótica no útero. Nos bovinos, a presença constante de fezes com bolhas de gás nas porções finais do reto, dificultam o diagnóstico (pois o ultra-som não se propaga em presença de gás). Emprega-se então um método indireto, com auscultação do fêmite da artéria uterina média, pois a palpação só é percebida aos sete meses de gestação. No entanto, com o transdutor colocado sobre esta artéria, ouve-se um som de "folha de zinco" sacudida no ar, indicando o aumento da pressão para atender o corno grávido. Nas fêmeas não grávidas a auscultação permite ouvir somente um pulso normal. A varredura sobre o útero grávido nos bovinos, só permite auscultar a pulsação fetal que é de 120 batimentos por minuto após 60 dias de gestação, trazendo dias de antecedência na constatação da prenhez, o que acarreta redução de despesas. A colocação do transdutor do lado de fora do abdômem do animal não produz nenhum resultado porque as alças intestinais, que contêm ar, impedem a passagem das ondas ultra-sônicas.

PROCEDIMENTO

- 1-Efetuar primeiramente a limpeza das porções finais do reto.
- 2-Colocar o transdutor ultra-sônico no dedo médio sobre a luva, conforme mostra a figura 1.
- 3-Localizar o útero através da palpação digital.
- 4-Ligar o aparelho e aumentar o volume até o nível desejado.
- 5-Pressionar levemente o transdutor sobre a musculatura uterina.
- 6-Fazer a varredura com o transdutor sobre a área suspeita de acordo com a figura 2 para éguas e figura 3 para vacas.
- 7-Em caso positivo de prenhez, o autofalante emite um som de um pulso de aproximadamente 120 batimentos por minuto (bpm). Este pulso deve ser comparado com o materno, normalmente tomado com o transdutor sobre a artéria uterina média, que pulsa ao redor de 60 bpm.

OBSERVAÇÕES:

- 1-A introdução do transdutor pelo reto do animal com o aparelho ligado, provoca a emissão de ruídos pelo altifalante devido ao atrito da parte sensível do transdutor com os tecidos do intestino do animal. Estes ruídos não devem ser confundidos com o som claro de um pulso repetitivo e marcante, o som do batimento cardíaco, que deve ser procurado pelo perito para constatar a prenhez.

CT/01, CNPDIA, julho/96, p.3

2-A utilização do aparelho de forma indevida, ou por pessoa não habilitada, poderá causar lesões no animal como perfuração do intestino.

3-Em casos de espasmo muscular do intestino reto, não se recomenda o uso do aparelho, para evitar lesões.

4-Éguas velhas com útero muito fibroso, podem dificultar a auscultação.

5-Recomenda-se um breve treinamento do perito com o uso do aparelho, para acostumar o ouvido com os sons equivalentes aos batimentos cardíacos fetais emitidos pelo altofalante.

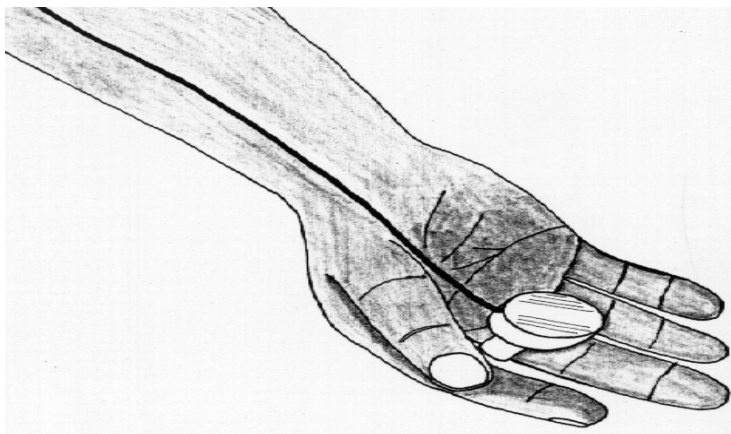

Fig. 1 - Transdutor ultra-sônico preso no dedo médio

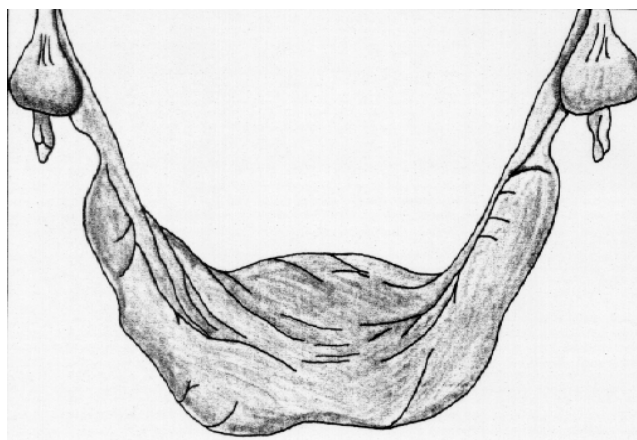


Fig. 2 - Esquema de corno uterino direito de égua prenhe com 28 dias onde deve ser colocado o transdutor

CT/01, CNPDIA, julho/96, p.4

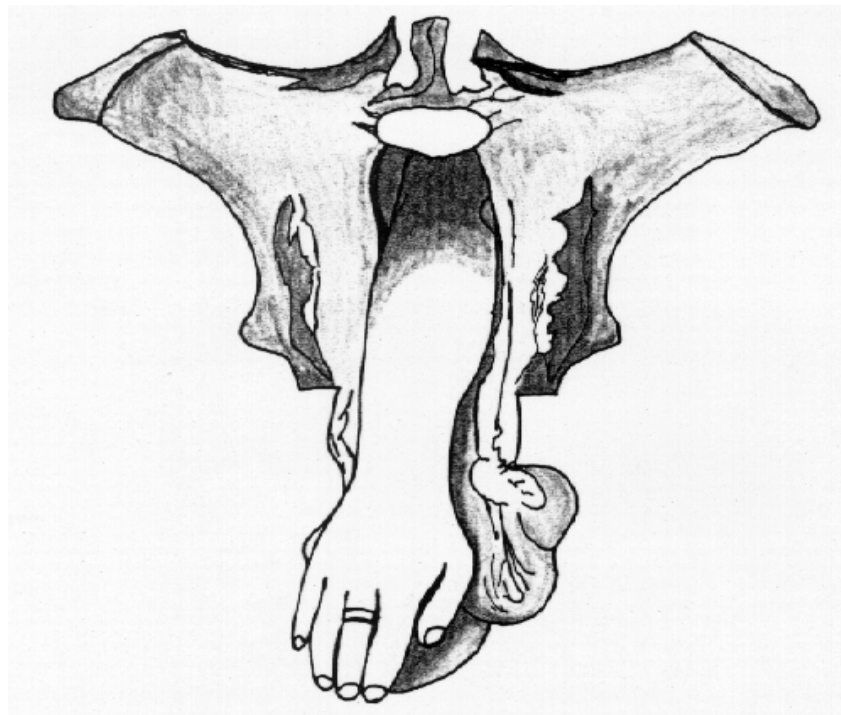


Fig. 3 - Esquema de varredura com transdutor ultra-sônico sobre útero grávido de vaca

REFERÊNCIAS BIBLIOGRÁFICAS

- 1-NOVAES, A.P.; BISCEGLI, C.I.; BUGNER, M.; KLUGE, G. Ultra-som de onda contínua para diagnóstico de gestação de grandes animais. **Arq. Biol. Tecnol.**, 32(2):425-432, jun. 1989.
- 2-BENESCH, F. Diagnóstico clínico de la prenhez. In: BENESCH, F. **Tratado de obstetrícia y ginecología veterinária**. Barcelona, Labor p.90, 1965.
- 3-WELLS, P.N.T. **Biomedical Ultrasonics**. London, Academic Press, 1977.