

RINOFICOMICOSE EM MUAR¹

EULÓGIO CARLOS QUEIROZ DE CARVALHO², JOÃO BATISTA DA CRUZ³ e RICARDO LUIZ DO NASCIMENTO⁴

SINOPSE.- Da narina esquerda de um muar procedente do Estado do Rio de Janeiro foi removida cirurgicamente uma lesão granulomatosa ulcerada; esse material foi fixado em formol e corado pelos métodos Grocott-Gomori, PAS e hematoxilina-eosina. O quadro clínico apresentado pelo animal e o resultado do exame anátomo-patológico do material coletado permitiram diagnosticar, sem isolamento do agente etiológico atuante, que se tratava de um caso de rinoficomicose (ficomicose na narina). São fornecidos dados para a diferenciação das formas de ficomicose (mucormicose, ficomicose subcutânea, rinoficomicose) no homem e nos animais e considerações sobre hifomicose nos eqüídeos. Parece tratar-se do segundo caso de rinoficomicose em muar descrito no Brasil.

Termos de indexação: Rinoficomicose, muar, ficomicose, entomophthoromicose, mucormicose, ficomicose subcutânea, hifomicose.

INTRODUÇÃO

Ficomicose é uma micose do homem e dos animais causada por fungos da classe dos Ficomícetos, que se caracterizam, principalmente, por apresentarem micélios com hifas de grande diâmetro, contínuas (não septadas), dicotimizadas e multinucleadas. São saprófitas que ocasionalmente passam à condição de parasitas.

Desde Paultauf (1885), que primeiro descreveu um caso humano generalizado de mucormicose, este termo impropriamente se consagrou para designar todas as entidades mórbidas causadas pelos ficomicetos; o termo mucormicose significa, literalmente, micoses determinadas somente por ficomicetos da ordem Mucorales; assim, quando Joe *et al.* (1956) isolaram o fungo *Basidiobolus ranarum*, pertencente à ordem Entomophthorales, provando a diversidade da etiologia dessas infecções, surgiram restrições ao seu uso. Daí a proposição, por estes autores, em 1959, do termo ficomise (ficomicetose) para designar o conjunto de doenças causadas pelo ficomicetos, principalmente para aqueles casos em que o diagnóstico fosse baseado somente na histopatologia.

Com os seguidos estudos de vários investigadores, incluindo os de aperfeiçoamento de técnicas de estudo (Grocott 1955, Bader & Grueber 1970), para os quais se constituíram equipes de especialistas (clínicos, patologistas, micologistas, etc.), pôde-se, após uma boa casuística, estabelecer a relação existente entre os agentes que vinham sendo isolados e vários outros fatores, como natureza macro e microscópica da lesão, predisposição, incidência e órgãos acometidos. A interrelação desses elementos permitiu estabelecer um padrão, não muito rígido, para o diagnóstico das ficomicoses, o que deu

base à sugestão do Comitê de Micologistas (Bader & Grueber 1970) para considerar distintas as entidades mórbidas que constam do Quadro 1.

Atualmente, a caracterização, já bem feita, de todos os elementos dessas doenças, permite diagnóstico preciso, mesmo na falta de alguns deles. Assim, quando não se consegue o isolamento do agente, que por sua abundância no solo e no ar quase sempre conduz a repiques falsos, o diagnóstico pode basear-se em outros aspectos que, por serem próprios de cada uma das entidades, as tornaram distintas entre si.

Mucormicose

Nos animais, assim como no homem, os fatores predisponentes à infecção (Quadro 1) têm de estar presentes. Embora em muitos casos não se consiga detectá-los, sua importância em Veterinária foi experimentalmente provada por Eckles *et al.* (1924) e Rolle e Koll (1954), que tiveram frustradas suas tentativas de provocar a infecção em animais normais, isto é, sem nenhuma predisposição a ela.

Em cães já se registraram sete casos, tendo sido o mais recente relatado por Luck *et al.* (1969). Outras descrições foram feitas em bovinos, ovinos, suínos, coelhos e aves (Dawson *et al.* 1969).

Com relação aos eqüídeos, nenhum caso foi registrado em muar, e de uns poucos casos em cavalos, como os descritos por Nielson (1902) e Frank (1890), nos quais não houve isolamento do agente, apenas o de Tscherniak (1928), em que foi feito isolamento de *Mucor pusillus*, parece ser realmente verdadeiro; nos demais casos parece tratar-se de ficomicose subcutânea, que naquela época era denominada mucormicose (*sensu lato*).

Note-se que esta forma se apresenta em órgãos viscerais.

Ficomicose subcutânea

Os ficomicetos do gênero *Basidiobolus*, ordem Entomophthorales, família Basidiobolaceae, e mais frequentemente, os da espécie *ranarum*, são os únicos já responsabilizados por esta forma no homem e nos animais. Entretanto, entre estes últimos, a literatura só registrou dois casos, ambos acometendo cavalos. O primeiro, de

¹ Aceito para publicação em 27 de janeiro de 1976.

² Apresentado em Plenário na III Semana Américo Braga, na Faculdade de Veterinária da Universidade Federal Fluminense (UFF), Niterói, RJ, 16 a 21.12.74.

³ Médico Veterinário, docente do Departamento de Patologia e Apoio Clínico da UFF, Rua Vital Brazil Filho, 64, 24.000, Niterói, RJ, bolsista do Conselho Nacional de Desenvolvimento Científico e Tecnológico (CNPq. 1116006/76).

⁴ Médico Veterinário, docente do Departamento de Patologia e Apoio Clínico da UFF.

⁵ Médico Veterinário da GEIPOA, Delegacia Estadual do Ministério da Agricultura no Rio de Janeiro (DEMA-RJ), Largo da Misericórdia s/n.º, Rio de Janeiro, RJ.

QUADRO 1. Características das entidades mórbidas causadas por fomicetos

Entidades mórbidas	Agentes etiológicos comuns	Órgãos acometidos	Incidência	Fatores pré-disponentes	Estado anátomo-patológico
Mucormicose	Ordem Mucorales Família Mucoraceae Gêneros e espécies <i>Absidia</i> sp. <i>Rhizopus</i> sp. <i>Mucor</i> sp. Família Mortierellaceae Gênero e espécie <i>Mortierella</i> sp.	Órgãos viscerais	Comuns	Diabete com acidose Leucemia Subnutrição Citostáticos Esteróides Antibióticos Irradiação	Cranuloma inflamatório com células gigantes, polimorfonucleares, linfócitos e abscessos. Presença de áreas de necrose com fibras de grande diâmetro, diatomizadas e relativamente abundantes. Invásão dos vasos por hifas (trombose micótica) com trombose e infarto.
Fomicose subcutânea	Ordem Entomophthorales Família Basidiobolaceae Gênero e espécie <i>Basidiobolus</i> sp.	Tecido subcutâneo das porções superiores dos membros e partes adjacentes do tronco.	Rara, em relação à mucormicose. Ocorre em climas tropicais. No homem acomete indivíduos até aproximadamente 20 anos		Reação granulomatosa rica em eosinófilos e histiócitos, envolvendo áreas de necrose onde as hifas são relativamente raras e rodeadas por material granular eosinófilo de contorno irregular e coloração azul-avermelhada ("Splendore-Hoeppli Phenomenon"). Em meio à necrose podem estar presentes nódulos picnóticos de células inflamatórias. Pode ocorrer presença de infócitos e plasmócitos. Não se percebe trombose microvascular.
Rinofomicose	Ordem Entomophthorales Família Entomophthoraceae Gênero e espécie <i>Entomophthora coronata</i>	Narinas (tecido mucocutâneo), faringe, palato. No homem há descrições de extensão às partes adjacentes da face	Rara em relação à mucormicose. Ocorre em climas tropicais. No homem acomete indivíduos entre os 13 e 35 anos aproximadamente		Granuloma solitário ou múltiplo, e às vezes ulcerado, rico em eosinófilos e neutrófilos. Presença de áreas onde se observam raras hifas, rodeadas por material granular eosinófilo ("Splendore-Hoeppli Phenomenon"). Os focos de necrose, de tipo coagulatório, estão envolvidos por células inflamatórias, neutrófilos, às vezes degenerados, células gigantes de Langhans e, mais externamente, tecido fibroso com fibras colágenas em alguns pontos. Não ocorre trombose microvascular.
Hifomicose destruens	Ordem e família não determinadas Gênero e espécie <i>Hyalomices destruens</i>	Tecido cutâneo de todo o corpo, com maior frequência nos membros, abdômen, pescoço, ala nasal e lábios (Bridges & Emmons 1961)	Regiões úmidas e/ou atagadas. S6 há descrições em equinos e em cão apenas um caso	Há indícios da necessidade de uma lesão de continuidade da pele (Bridges & Emmons 1961)	Foco(s) inflamatório(s) do tegumento cutâneo, de caráter proliferativo, ulcerado ou fistulado, com seu interior ocupado por massas de tecido necrótico amarelado-cinza, envolvidas por tecido de granulação, as quais podem estar calcificadas. Ocasionalmente estas massas podem ser removidas intactas. O tecido de granulação que sequestra as massas de necrose, de tipo coagulatório, mostra-se infiltrado por eosinófilos e neutrófilos, percebendo-se ainda, em seu interior, a presença de feixes colágenos e vasos sanguíneos. Numa fase inicial, no foco de necrose onde estão contidas as hifas, é evidente a presença de núcleos picnóticos de células inflamatórias e fibras colágenas do derma que resistem por algum tempo em seu interior.

Van Overeem (1925), na Indonésia, focalizou um granuloma micótico na perna de uma égua, do qual foi isolado o *Basidiobolus ranarum*, e o segundo, de Connole (1973), na Austrália, evidenciou a presença de um agente do mesmo gênero, mas de espécie não determinada, em lesão granulomatosa do olho de um cavalo.

A fomicose subcutânea é de excelente prognóstico e pode regredir espontaneamente.

Rinoficomise (rinoentomophthoromicose)

O primeiro relato de infecção por *Entomophthora coronata*, ordem Entomophthorales, família Entomophthoraceae, em vertebrados, foi feito por Bridges *et al.* (1962), que isolaram o fungo de lesões nasais de quatro cavalos no Texas.

Em New South Wales, Hutchins e Johnston (1972) descreveram um quinto caso de fomicose nasal em cavalo, com isolamento do mesmo agente, e mais recentemente, na Antioquia, Restrepo *et al.* (1973) se reportaram ao processo acometendo quinze equídeos, que compreendiam dez cavalos e cinco muare, com isolamento do fungo em treze dos casos.

No Brasil, o único registro da doença, ocorrida em muar, foi feito por Johnston *et al.* (1967) no Estado de São Paulo, com quadro idêntico àqueles anteriormente descritos nos cavalos do Texas, inclusive a localização nasal e a etiologia (*Entomophthora coronata*).

Martinson (1963) propôs a distinção entre esta fomicose nasal e a forma subcutânea, quando estudou dez casos em indivíduos nigerianos. Embora baseado em quadro clínico e histopatológico, este autor já admitia, para aquelas lesões, etiologia única e de localização comum em todos os indivíduos que estudou.

Os primeiros a isolarem o *Entomophthora coronata* do homem, em 1963, foram Renoirte *et al.* (1965).

Ultimamente o *Entomophthora coronata* tem sido reconhecido como o único agente da rinoficomose, sempre em regiões tropicais e subtropicais da África e América do Sul.

Hifomicose

O fomiceto desta entidade, *Hyfomyces destruens*, pela natureza estéril de seu micélio, não se enquadra em nenhuma das ordens conhecidas. Apresenta, como é característico da classe, micélio de hifas largas e dicotomizadas.

Aceita-se que a infecção tenha início em lesão de continuidade da pele, causada por traumatismo, onde o fungo se implantaria no granuloma ainda imaturo, invadindo vasos com conseqüentes lesões de isquemia e necrose.

Seu aparecimento está relacionado com a presença da água, sendo, por isso, próprio das regiões úmidas, charcos, pântanos etc., tendendo sempre a se localizar nas partes baixas do corpo do animal.

Em nossa pesquisa bibliográfica, além de um caso em cão (Heller *et al.* 1971), só encontramos referências em cavalos, o que está em harmonia com Bridges e Emmons (1961), que procederam a exaustiva e meticulosa revisão de toda a literatura especializada do último século. Neste trabalho, os autores relatam que de vinte e três lesões micóticas estudadas em cavalos, oito eram devidas ao *Hyfomyces destruens*. Observaram ainda que um grupo de entidades patológicas, descritas na pele e mucosas de cavalos em diversos países, sob diversas denominações, apresentavam aspecto semelhan-

te ao da hifomicose. Estas lesões, denominadas "Flórida Horse Leech", na Flórida, "Kunkers", na Índia, "Swamp Cancer", na Austrália e "Bursatee", na Indonésia, e que a cada dia mais despertam o interesse dos especialistas, são hoje atribuídas, com certas reservas pelas descrições ainda não satisfatórias, a esse agente. Todas as denominações, geralmente criadas por proprietários de cavalos, possuem termos que guardam relação com ambientes úmidos e/ou alagados.

É possível que se comprove ser o *Hyfomyces destruens* o agente etiológico, primário ou não, da "Ferida brava", doença cutânea que incide em cavalos no Pantanal de Mato Grosso e que apresenta quadro análogo ao da hifomicose.

O presente relato, baseado em estudo desenvolvido na disciplina de Anatomia Patológica da Faculdade de Veterinária da Universidade Federal Fluminense, visou registrar a ocorrência do segundo caso de rinoficomose em animal, no território nacional.

MATERIAL E MÉTODOS

O material utilizado neste estudo foi uma peça cirúrgica obtida de uma mula de cinco anos de idade, proveniente do município de Silva Jardim, RJ, portadora de lesão granulomatosa, ulcerada, da narina esquerda.

A lesão nasal (Fig. 1) era de caráter proliferativo e teve evolução de três meses, com comprometimento do tabique nasal e projeção externa de 2 cm; lesões comparáveis a esta foram observadas em outros equídeos da região.

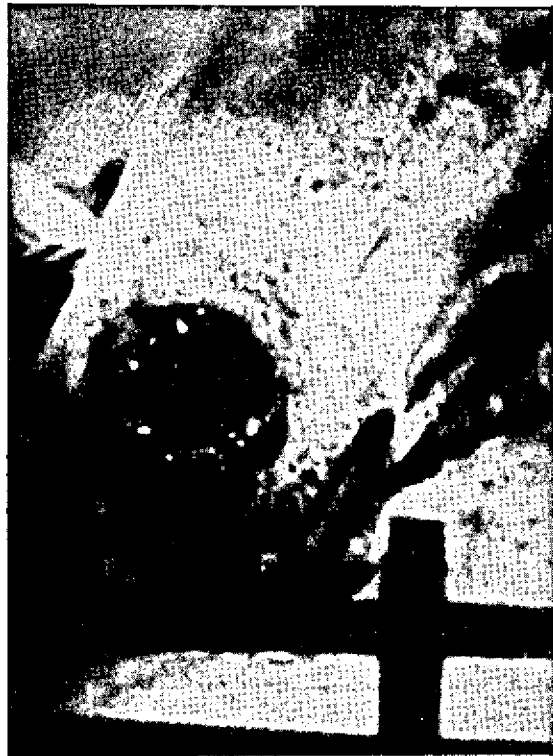

FIG. 1. Lesão micótica proliferativa da ala nasal.

O tratamento cirúrgico foi plenamente satisfatório, sendo que para isso, após a resseção da massa tumoral, procedeu-se à cauterização.

Após a fixação em formol salina a 20%, a peça cirúrgica foi clivada em vários sentidos para a inclusão em parafina e coloração pelo Grocott-Gomori (Grocott 1955), PAS, além do método de rotina H x E.

Para a pesquisa dos microrganismos são recomendadas, além das técnicas acima, as de Hotchkiss-McManus (Kligman *et al.* 1951) e de Gridley (Gridley 1953). No método de Hotchkiss-McManus, em que é usada a oxidação do ácido periódico, há comprometimento da coloração de fundo, o que tem provocado sua substituição, em grande parte, pela técnica de Gridley, a qual, pelas diferentes imagens púrpura e vermelhas sobre o amarelo do fundo, é imprópria para microfotografias sem o uso de filtros especiais. Atentando para essas dificuldades, Grocott introduziu a técnica de Gomori (Metenamina-Nitrato de prata), atualmente conhecido como Grocott-Gomori.

RESULTADOS

O exame histopatológico do material revelou a presença de tecido conjuntivo-vascular sequestrando áreas ri-

cas em eosinófilos e neutrófilos, por vezes infiltrados até os limites de massas irregulares de necrose situadas mais centralmente (Fig. 2). Em meio à necrose de coagulação percebem-se alguns núcleos picnóticos de células inflamatórias e raras hifas cortadas em vários sentidos, rodeadas por material periifal granuloso e eosinófilo ("Splendore-Hoeppli Phenomenon", Fig. 3), o qual reagiu positivo para o método PAS (Fig. 4).

Nas porções mais periféricas do granuloma é evidente a presença de fibras colagénicas e de poucas células gigantes de Langhans.

A microscopia de cortes corados pelo Grocott-Gomori denunciou a presença de pequeno número de hifas largas e dicotomizadas (Fig. 5).

DISCUSSÃO E CONCLUSÕES

Possivelmente devido às dificuldades de isolamento dos ficomicetos, suas classificações, e mesmo às descrições um tanto esporádicas, não se tivessem ainda elementos suficientes para conduzir a um diagnóstico preciso e dar aos clínicos condições de suspeita mais fundadas.

O *Entomophthora coronata*, que os micologistas supunham parasita somente de insetos, apresentou até

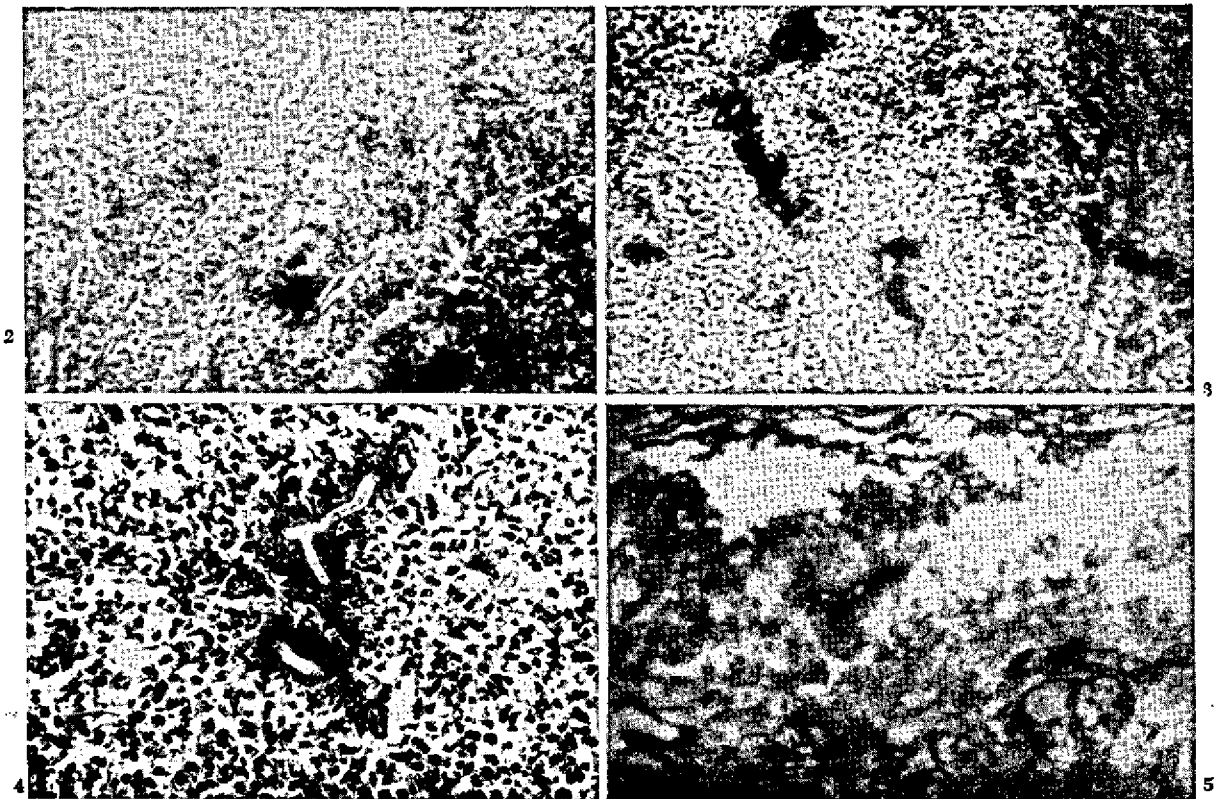


FIG. 2. Massas irregulares de necrose sequestradas por tecido conjuntivo-vacuolar. Hx E 70 X.

FIG. 3. Hifas cortadas em vários sentidos e rodeadas por material granuloso e eosinófilo (Splendore-Hoeppli Phenomenon). Hx E 70 X.

FIG. 4. Hifas com material periifal PAS positivo. 120 X.

FIG. 5. Hifa de grande diâmetro dicotomizada. Grocott-Gomori (Metenamina-Nitrato de Prata). 120 X.

Kevorkian (1935) diversidade taxionômica (*Boudierella*, *Conidiobolus*, *Empusa*) possivelmente devido às variações que pode apresentar por ocasião do cultivo.

Lowe et al. (1968), ao isolarem o *E. coronata* de mosquitos, procuraram considerar também sua transmissão, por esse inseto, aos vertebrados, o que certamente explicaria sua localização mais comum, que é nas fossas nasais, local em que o tecido mucoso oferece menor resistência à sua implantação.

Como tivemos frustradas as seguidas tentativas de isolamento do fungo, utilizamos para o diagnóstico, além da história clínica, o estudo dos cortes histológicos feitos por métodos especiais de coloração, com o que evidenciamos o agente acompanhado das lesões consideradas típicas.

Do caso que apresentamos paralelamente àquilo que consideramos da literatura especializada para firmar nosso diagnóstico, concluímos tratar-se de rinoficomicose causada por *Entomophthora coronata*.

REFERÊNCIAS

- Bader G. & Grueber H.L.E. 1970. Histochemical studies of tissue forms and of perifungal substance in subcutaneous phycomycosis. *Path. Microbiol.* 35(4):280-291.
- Bridges C.H. & Emmons C.W. 1961. A phycomycosis of horses caused by *Hyfomyces destruens*. *J. Am. vet. med. Ass.* 138: 579-589.
- Bridges C.H., Romane W.M. & Emmons C.W. 1962. Phycomycosis of horses caused by *Entomophthora coronata*. *J. Am. vet. med. Ass.* 140:673.
- Connole M.D. 1973. Equine phycomycosis. *Aust. vet. J.* 49(4): 214-215.
- Dawson C.O., Writh N.G., Aitken J.P., Stevenson S.II. & Gilber R.C. 1969. Canine phycomycosis, a case report. *Vet. Rec.* 84: 633-634.
- Eckles C.H., Fitch C.P. & Seal J.L. 1924. *J. Am. vet. med. Ass.* 64:716.
- Frank A. 1890. Eine mykotische Neubildung am Widerrist des Pferdes. *Wochschr. f. Tierhke u. Viehz.* 34:13.
- Gridley M.F. 1953. A stain for fungi in tissue sections. *Am. J. clin. Path.* 23:303-307.
- Grocott R.C. 1955. A stain for fungi in tissue sections and smears. *Am. J. clin. Path.* 25:975.
- Heller R.A., Hobson H.P., Gowing G.M., Storts R.W., Read W.K. & Bridges C.H. 1971. Three cases of phycomycosis in dogs. *Vet. Med. Small Animal Clinician* 66(5):472-476.
- Hutchins D.R. & Johnston K.G. 1972. Phycomycosis in the horses. *Aust. Vet. J.* 48(5):269-278.
- Joe L.K., Eng N.I.T., Pohan A. & Van Der Meulen H. 1956. *Basidiobolus ranarum* as a cause of subcutaneous mycosis in Indonesia. *A.M.A. Arch. Derm.* 74:378-383.
- Johnston M.J., Soerensen B., Saliba A.M., Lacaz C.S., Bella Neto J. & Cruz J.M. 1967. Ficomicose em muar. Isolamento da *Entomophthora coronata*. *Arqs Inst. Biol., S. Paulo*, 34(1)51-58.
- Kevorkian A.G. 1935. Studies in the Entomophthoraceae. Observations on the Genus *Conidiobolus*. *J. Agron. Univ. Puerto Rico* 21:191-200.
- Kligman A.M., Mescon H. & Delamater E.D. 1951. The Hotchkiss-McManus Stain for the histopathologic diagnosis of fungus diseases. *Am. J. clin. Path.* 21:86-91.
- Lowe R.E., Rumbaugh R.G. & Patterson R.S. 1968. *Entomophthora coronata* as a pathogen mosquitoes. *J. Invertebr. Path.* 11(3):506-507.
- Lucke V.M., Morgan D.G., English M. & Endacott, G.M. 1969. Phycomycosis in a dog. *Vet. Rec.* 84:645-646.
- Martinson F. 1963. Rhinophycomycosis. *J. Laryngol. Otol.* 77: 691-705.
- Nielson M. 1902. Skimmelvegetation i kindhulen en hest. *Maanedsskrift F. Dyrlaeger* 14:622.
- Paultauf A. 1885. Mycosis mucorina. *Virchows Arch. f. Path. Anat.* 102:543-564.
- Renoirte R., Vandepitte J., Gatti F. & Werth R. 1965. Phycomycose nasofaciale (Rhinophycomycose) due a *Entomophthora coronata*. *Bull. Soc. Path. Exot.* 58(5):847-862.
- Restrepo L.F., Morales L.F., Robledo M., Restrepo A., Restrepo G. & Correa I. 1973. Rinoficomicosis por *Entomophthora coronata* en equinos. Informe sobre 15 casos. *Antioquia Med.* 23(1):13-25.
- Rolle M. & Kolb E. 1954. *Z. Hyg. Infektr.* 139:415. (Citado por Shirley 1965)
- Shirley A.G.H. 1965. Two cases of phycomycotic ulceration in sheep. *Vet. Rec.* 77(24):675-677.
- Tscherniak W.S. 1928. *Arch. wiss. prakt. Tierhke* 57:417. (Citado por Shirley 1965)
- Van Overeem C. 1925. Beiträge zur Pilzflora von Niederländisch-Indien. 10. Ueber ein merkwürdiges Vorkommen von *Basidiobolus ranarum* Eidian. *Bull. Jardin. Bot.* 7:423-431.

ABSTRACT.- Carvalho, E.C.Q.de; Cruz, J.B.da; Nascimento, R.L.do [*Rhinophycomycosis in a mule*]. Rinoficomicose em muar. *Pesquisa Agropecuária Brasileira, Série Veterinária* (1976) 11, 13-17 [Pt, en] Univ. Federal Fluminense, Rua Vital Brazil Filho, 64, 24.000, Niterói, RJ, Brazil.

An ulcerated tumour, surgically removed from the left nostril of a mule native or the Rio de Janeiro State, Brazil, was fixed in formol and stained by the Grocott-Gomori, PAS and H.E. methods. The clinical symptoms presented by the mule and the anatomopathological examination results of the collected material made it possible to diagnose, though the etiological agent was not isolated, that it was a case of rhinophycomycosis. Data about phycomycosis forms (mucormycosis, subcutaneous phycomycosis, rhinophycomycosis and hyphomycosis) are given for differential diagnosis. This seems to be the second case of this disease in a mule found in Brazil.

Index terms: Rhinophycomycosis, mule; phycomycosis, entomophthoromycosis, mucormycosis, subcutaneous phycomycosis, hyphomycosis.