

## DRENAGEM VENOSA LIENAL EM FETOS BOVINOS<sup>1</sup>

NILSON A. DA COSTA<sup>2</sup> e PEDRO P. ABÍLIO<sup>3</sup>

### Sinopse

As modalidades de disposição dos ramos constituintes da veia lienal foram pesquisadas em 30 fetos bovinos (19 machos e 11 fêmeas) cujas idades variavam entre 110 e 180 dias.

As observações foram feitas em moldes obtidos pela corrosão de baços injetados com acetato de vinilite na veia lienal.

Em todos os casos estava presente um tronco para-axial que recebia veias tributárias das margens cranial (ramos crânio-para-axiais) e caudal (ramos caudo-para-axiais). Estes últimos eram sempre mais longos do que aqueles. Ramos curtos procedentes da face diafragmática do baço contribuíam, também, para formação do tronco para-axial.

### INTRODUÇÃO

A investigação em aprêço foi realizada visando o conhecimento das modalidades de disposição dos ramos constituintes da veia lienal.

Na literatura especializada não encontramos referências ao assunto, em bovinos, fato este que vem justificar a presente pesquisa.

Dos trabalhos compulsados, verificamos que Tait e Cashin (1925), através de injeção de corante na veia lienal de cão, gato e homem, descrevem que os ramos afluentes dessa veia se apresentam divididos em zonas segmentais ou lobos. Partilhando dessa concepção, Braitwaite e Adams (1956, 1957) evidenciaram em baço de ratos cerca de 5 a 7 zonas venosas e a existência de anastomoses interzonais, tal como Neder (1958), que também encontrou zona venosa lienal em relação ao baço de homem, e Zappalé (1959), que reconhece a existência de veia interzonal no cão. De resto, Godinho (1963), apreciando o assunto, assinala a presença de 4 ou 5 zonas venosas no baço de cães, denominadas polar cranial, superior, média, inferior e polar caudal.

Por seu turno, Bourret (1949), mediante estudos radiográficos em baços humanos, injetados com substâncias radiopacas, observa que o tronco venoso lienal é formado por coletores pediculares, isto é, pelas veias pediculares superior, pedicular mediana e pedicular inferior, sendo que em 80% dos casos a pedicular superior desembocava na mediana.

### MATERIAL E MÉTODOS

Na realização do presente trabalho foram utilizados 30 fetos de bovinos, sendo 19 machos e 11 fêmeas, obtidos no Matadouro de Santa Cruz, GB, cujas idades variavam de 110 a 180 dias, segundo o cálculo das medidas corpóreas propostas por Winters *et al.* (1942).

As observações foram feitas em moldes plásticos obtidos de corrosão de baços injetados com acetato de Vinilite<sup>3</sup>.

### RESULTADOS

Para apresentação dos resultados, foram levadas em consideração a sintopia do órgão e a posição de seu hilo em relação à disposição do seu eixo maior (ventro-dorsal).

Foi, também, apreciada na descrição, a disposição encontrada em relação à idade e ao sexo dos fetos.

Em todos os casos se fez presente, nos moldes plásticos obtidos, um tronco com trajeto para-axial, paralelo ao eixo do órgão, cujos ramos tributários apresentavam terminação monopódica e origem dicotômica periférica nas margens cranial e caudal, além de pequenos ramos provenientes da face parietal ou diafragmática.

Assim sendo, os tributários ou afluentes do tronco para-axial serão descritos como crânio-para-axiais, caudo-para-axiais e parieto-para-axiais.

No exame dos moldes obtidos foi possível observar o seguinte:

a) os ramos caudo-para-axiais apresentavam trajeto mais longo do que os crânio-para-axiais, em todos

<sup>1</sup> Recebido 6 Jan. 1971, aceito 30 mar. 1971.

Realizado no Setor de Anatomia do Departamento de Biologia Animal da Universidade Federal do Rio de Janeiro (UFRJ) em 1970.

<sup>2</sup> Auxiliar de Ensino do Setor de Anatomia da UFRJ, Km 47, Campo Grande, GB, ZC-26.

<sup>3</sup> Ward's Natural Stablishment, Inc. Rochester, New York.

os casos, independentemente dos fatores sexo e idade dos fetos;

b) o número de ramos crânio-para-axiais era superior ao do caudo-para-axiais, em 14 casos sobre 30, ou seja  $46,6\% \pm 9,1$ ; os casos foram os de n.º 1, 3, 4, 5, 8, 12, 13, 14, 18, 25 e 27 (m) e 15, 24 e 28 (f) (Quadro 1); tal disposição foi encontrada, portanto, em 3 fêmeas sobre 11, ou seja  $27,2\% \pm 8,1$ , e em 11 machos sobre 19, ou seja,  $57,8\% \pm 9,0$  (Fig. 1), não denotando haver influência do sexo;

c) o número de ramos crânio-para-axiais era menor do que o de caudo-para-axiais em 10 casos sobre 30, ou seja,  $33,3\% \pm 8,6$ , a saber: casos n.º 2, 11, 17 e 26 (m) e 9, 10, 16, 22, 23 e 29 (f) (Quadro 1); havia, portanto, 6 fêmeas sobre 11, ou seja,  $54,5\% \pm 9,0$ , e 4 machos sobre 19, ou seja,  $21\% \pm 9,3$  (Fig. 2);

d) o número de ramos crânio-para-axiais era igual ao de caudo-para-axiais em 6 casos sobre 30, ou seja,  $20\% \pm 7,2$ ; os casos foram os de n.º 6, 7, 19 e 30 (m) e 20 e 21 (f) (Quadro 1), sendo 2 fêmeas sobre 11, ou seja,  $18,1\% \pm 11,6$ , e 4 machos sobre 19, ou seja,  $21\% \pm 7,0$  (Fig. 3);

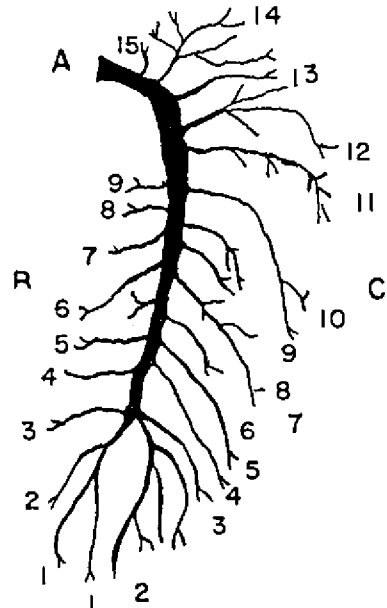


FIG. 2. Caso 23.

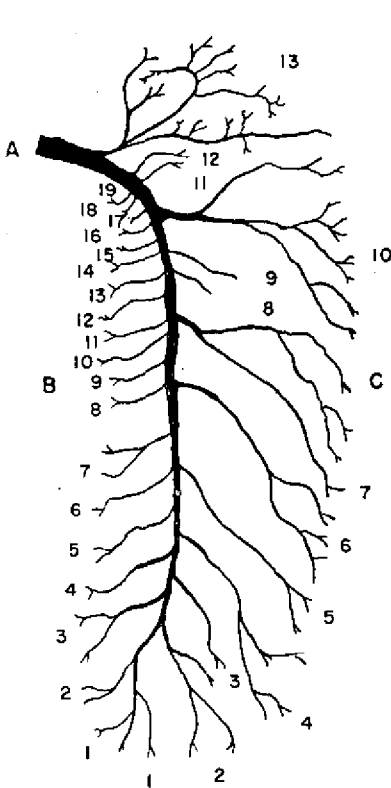


FIG. 1. Caso 1. A) tronco para-axial; B) ramos crânio-para-axiais; C) ramos caudo-para-axiais.

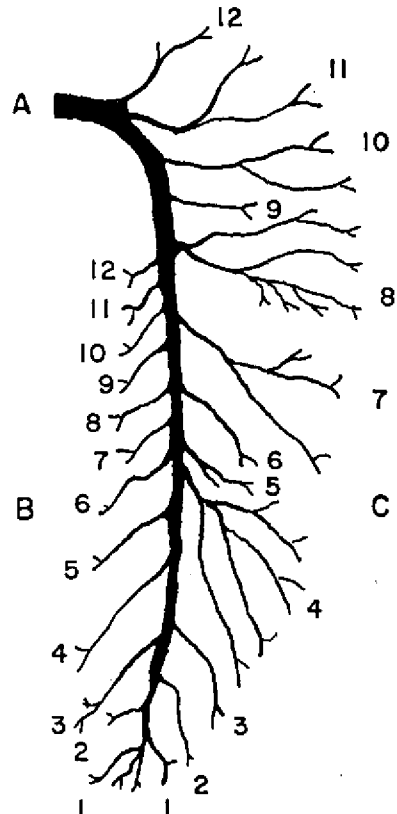


FIG. 3. Caso 6.

QUADRO 1. *Discriminação do material*

N.º	Idade	Ramos crânio-para-axiais	Ramos caudo-para-axiais	Sexo
1	180 dias	19	13	M
2	180 >	11	12	M
3	170 >	21	19	M
4	170 >	18	13	M
5	160 >	12	10	M
6	160 >	12	12	M
7	160 >	10	10	M
8	160 >	15	14	M
9	160 >	10	13	F
10	160 >	11	17	F
11	150 >	13	14	M
12	150 >	20	19	M
13	150 >	17	12	M
14	150 >	15	12	M
15	150 >	18	14	F
16	150 >	14	15	F
17	140 >	8	11	M
18	140 >	16	15	M
19	140 >	12	12	M
20	140 >	13	13	F
21	130 >	14	14	F
22	130 >	10	15	F
23	130 >	9	15	F
24	130 >	17	13	F
25	130 >	14	12	M
26	120 >	14	15	M
27	120 >	17	11	M
28	120 >	16	15	F
29	120 >	14	15	F
30	110 >	10	10	M

e) o número de ramos crânio-para-axiais nos machos variava de 8 a 21 e nas fêmeas de 10 a 18, enquanto que os caudo-para-axiais nos machos variavam de 10 a 19 e nas fêmeas de 13 a 15.

Os fatores idade e sexo parece não influírem na variação do número de ramos crânio-para-axiais e caudo-para-axiais.

Por outro lado, o máximo e o mínimo de ramos crânio-para-axiais eram ligeiramente superiores aos de caudo-para-axiais nos machos e nas fêmeas.

### DISCUSSÃO

A descrição de áreas definidas como zonas venosas no baço de homem por Tait e Cashin (1925), Neder (1958) e Zappalá (1959), parece merecer aceitação geral entre os anatomistas, não obstante a sistemática adotada por Bourret (1949).

Tais zonas são igualmente apreciadas no cão e no gato segundo, ainda, Tait e Cashin (1925), segundo Godinho (1963), no cão, bem como no baço de ratos, segundo Braithwaite e Adams (1956, 1957).

Na espécie em estudo não se encontrou, todavia, tal disposição zonal dos ramos tributários da veia lienal, a qual tinha sua origem em um tronco que, dispondo-se para-axialmente ao eixo maior do baço (tronco para-axial), recebia, em seu percurso, tributárias das margens cranial (ramos crânio-para-axiais), caudal (ramos caudo-para-axiais) e da face diafragmática (ramos curtos).

### CONCLUSÕES

Das observações feitas em 30 fetos bovinos sobre a drenagem venosa lienal, julgamos poder concluir que:

1) em todos os casos estava presente um tronco para-axial que recebia afluentes das margens cranial (ramos crânio-para-axiais) e caudal (ramos caudo-para-axiais), estes com trajeto mais longo do que aqueles, além dos ramos da face diafragmática do órgão;

2) em 46,6% dos 30 casos, o número de ramos crânio-para-axiais era superior ao de caudo-para-axiais (27,2% das fêmeas e 57,8% dos machos);

3) nos casos restantes, o número de ramos crânio-para-axiais era inferior ao de caudo-para-axiais em 10 casos (33,3%), havendo, em 6 casos, igualdade entre os referidos ramos (20,0%);

4) os fatores idade e sexo parece não influírem na variação do número e na disposição dos ramos crânio-para-axiais e caudo-para-axiais já considerados.

### REFERÊNCIAS

- Bourret, P. 1949. La veine splénique (Note préliminaire). *Archs d'Anat., d'Histol. et d'Embryol.* 32(1-3):67-74.
- Braithwaite, J.L. & Adams, D.J. 1956. Vascular compartments in the rat spleen. *Nature* 178:1178-1179.
- Braithwaite, J.L. & Adams, D.J. 1957. The venous drainage of the rat spleen. *J. Anat.* 91(3):352-357.
- Godinho, H.P. 1963. Estudos anatômicos acerca da circulação sanguínea do baço de cães: I. Drenagem venosa: zonas venosas lienais. *Arqs. Esc. Vet. Minas Gerais* 15:63-72.
- Neder, A.M. 1958. Estudo anatômico das zonas venosas lienais e alguns aspectos de sua drenagem no homem. Tese Doutor., Fac. Med. Univ. Minas Gerais. (Citado por Godinho 1963)
- Tait, J. & Cashin, M.F. 1925. Some points concerning the structure and function of the spleen. *Q.J. exp. Physiol.* 15:421-445.
- Winters, L.M., Green, W.W. & Constoch, R.E. 1942. Prenatal development of the bovine. *Univ. Minn. Agric. Exp. Stn Tech. Bull.* 151. 50 p.
- Zappalá, A. 1959. Contribuição para o estudo de anatomia dos vasos e das zonas vasculares lienais. Dados anatômicos no homem e experimentais no cão para aplicação na linectomia parcial. Tese Prof. Catedr., Fac. Med. Univ. Recife, Pernambuco. (Citado por Godinho 1963)

## LINEAL VENOUS DRAINAGE IN BOVINE FETUSES

*Abstract*

A total of 30 bovine fetuses was utilized (19 males e 11 females) in order to study the lienal venous drainage.

Illustrations of the vascular arrangement of the spleens, as demonstrated by the vinylite-corrosion technique, are presented.

Venous drainage of the spleen stems from the cranial (cranial-para-axial branches) and caudal (caudal-para-axial branches) borders and diaphragmatic surface (short branches). These branches empty into para-axial trunk, found in all of the cases. In this study, the caudal para-axial branches were invariably longer than the cranial para-axial branches.