

INTOXICAÇÃO POR *Sessea brasiliensis* Toledo EM BOVINOS¹

CAMILLO F. C. CANELLA², CARLOS HUBINGER TOKARNIA³ e
JÜRGEN DÖBEREINER³

Sinopse

Foi estudada mortandade em bovinos, causada por intoxicação resultante da ingestão da brotação de *Sessea brasiliensis* Toledo.

A toxidez dos brotos dessa planta foi demonstrada experimentalmente pela administração, por via oral, de quantidades variáveis da brotação de *S. brasiliensis* a oito bovinos jovens, acompanhada de observações clínicas, e, nos três casos de morte, de necrópsia e estudos histopatológicos. A menor dose que causou a morte dos animais foi de 32 g/kg, enquanto que a maior quantidade que não causou nem o aparecimento de sintomas foi de 28,5 g de brotos por kg de peso do animal.

Os sintomas, nesta intoxicação, começaram aproximadamente 12 horas após a ingestão da planta e consistiram em apatia, anorexia, diminuição dos movimentos do rúmen em número e intensidade, tremores musculares, andar cambaleante. Morreram três animais durante os experimentos, dois dos quais aproximadamente 24 horas após o aparecimento dos primeiros sintomas, e o terceiro em prazo mais curto.

Os principais achados de necrópsia foram aspecto de noz-moscada da superfície de corte do fígado, ressecamento do conteúdo do folhoso, edema da parede da vesícula biliar e hemorragias em diversos órgãos; as principais alterações histopatológicas foram representadas pela necrose hepática centrolobular.

Chama-se a atenção para o fato de o quadro da intoxicação causada por *S. brasiliensis* em bovinos ser muito semelhante ou mesmo idêntico, ao da causada por *Cestrum laevigatum* Schlecht.

INTRODUÇÃO

Andrade (1960) demonstrou a toxidez dos frutos de *Sessea brasiliensis* Toledo (Fam. *Solanaceae*), árvore conhecida mais comumente pelos nomes vulgares de "peroba d'água" e "canela de veado", responsabilizando-os pelas mortes repentinas de bovinos em algumas localidades do Estado de São Paulo, que ocorreram de junho a agosto de 1959. Estes acidentes ocorreram dentro do período de frutificação da planta, que vai de fins de maio até princípios de setembro. Em seus experimentos, os novilhos que receberam folhas como alimento verde, não apresentaram sintomas de intoxicação, mas eram intoxicados quando alimentados com frutos da árvore. A dose letal mínima aproximada para bovinos foi de 1% em relação ao peso do animal. Os sintomas de intoxicação em bovinos,

relatados por Andrade (1960), são em alguns casos manifestações clínicas que lembram as da raiva: o animal apresenta perturbações visuais, investindo e não respeitando obstáculos; em outros casos, mostra inapetência, deixa de ruminar e tem tremores musculares. A morte ocorre dentro de 12 a 36 horas após o aparecimento dos primeiros sintomas. Os principais achados de necrópsia foram hemorragias em diversos órgãos e mucosas, edema da mucosa da vesícula biliar e fígado "hipertrofiado, coloração amarelada hemorrágica". Os exames histológicos revelaram necrobiose e hemorragias centrolobulares e degeneração gordurosa das células hepáticas da zona periférica dos lóbulos.

Em outro trabalho, Andrade *et al.* (1963) administraram a um novilho as folhas de *S. brasiliensis* como único alimento em cinco dias consecutivos, num total de 3,9 kg de folhas, não havendo contudo sintomas de intoxicação. Os mesmos autores e ainda Saad, e Camargo (1965) demonstram a toxidez de *S. brasiliensis* para coelhos e cobaias.

Tivemos a oportunidade de estudar mortandade em bovinos, diagnosticada por nós como causada por *S. brasiliensis*, no Município de Pindamonhangaba, Estado de São Paulo. Este estudo, mais as informações sobre o assunto colhidas por nós em

¹ Recebido para publicação em 16 de outubro de 1967. Boletim Técnico n.º 60 do Instituto de Pesquisas e Experimentação Agropecuárias do Centro-Sul (IPEACS). Realizado com subvenção do Conselho Nacional de Pesquisas e auxílio da Fundação Rockefeller.

² Veterinário do Serviço de Defesa Sanitária Animal em Barra do Piraí, Estado do Rio de Janeiro.

³ Veterinário da Seção de Anatomia Patológica do IPEACS, Km 47, Rio de Janeiro, CB. ZC-20.

outras ocasiões, e observações próprias revelaram alguns aspectos interessantes sobre *S. brasiliensis* (Fig. 1), não relatados por Andrade (1960), e motivo desta publicação.



FIG. 1. Uma árvore de *Sessea brasiliensis* Toledo no pasto. Município de Pindamonhangaba, Estado de São Paulo.

MATERIAL E MÉTODOS

Foram realizados experimentos com a brotação de *Sessea brasiliensis*⁴ em bovinos jovens. A planta foi dada a estes animais manualmente, por via oral, em quantidades pré-determinadas. Durante os experimentos, os animais foram freqüentemente observados e, em casos de morte, fez-se a necropsia e a coleta de material para exames histopatológicos. Os experimentos foram realizados em parte na Fazenda Ponte Alta, Município de Barra do Pirai,

⁴ Descrição botânica feita pela Dra. Maria do Carmo da Costa Monteiro, Eng.º Agrônomo da Seção de Agrostologia do IPEACS: *Sessea brasiliensis* Toledo, Arq. Bot. S. P. Brasil 1. (3). 1941.

Árvore de 15-25 m de altura, com folhas alternas longo pecioladas, lanceoladas (compr. 7-20 cm; larg. 1,5-6,5 cm). Limbo glabro na face inferior. Flôres em ráceros densos, axilares (compr. 2-3,5 cm). Cálice campanulado-tubuloso, dentado e glabro externamente. Corola tubulosa, amarelo-esverdeada, com 12 mm de comprimento. Estames inseridos abaixo do meio do tubo. Cápsula coriácea cilíndrica alongada com cerca de 20 mm de comprimento, com três sementes aladas em cada lóculo. A semente tem cerca de 4 mm de comprimento.

Estado do Rio de Janeiro, e em parte no Instituto de Pesquisas e Experimentação Agropecuárias do Centro-Sul.

RESULTADOS

Estudo da mortandade

Histórico: O Sr. M. A., marchante, transportou a pé para Pindamonhangaba, em 10.10.63, seis bovinos da Fazenda S. M. de propriedade do Sr. J. M. A., distante 28 km daquela cidade. No caminho, à chegada da cidade, morreu de repente um destes animais e no dia seguinte amanheceu morto outro, este necropsiado por nós.

Bovino 984, fêmea, em gestação com feto de três meses.

Achados de necropsia: algumas equimoses no tecido conjuntivo peritraqueal. Grande quantidade de petéquias e equimoses no epicárdio. Vesícula biliar distendida, contendo bile fluida, e parede muito edemaciada. Fígado apresentou ao corte aspecto de noz-moscada acentuado. Com lupa, verificou-se que o centro dos lóbulos estava vermelho e ao redor deste havia um halo amarelado, que mais para a periferia se tornava acastanhado; os septos interlobulares formavam rede com aspecto leitoso-vitreo, envolvendo os lóbulos. Ressecamento do conteúdo do folhoso. Ileo com parede espessada e mucosa coberta com bastante catarro, placas de Peyer de coloração vermelho vivo (hemorragias). Intestino grosso em grande parte cheio de sangue vivo não coagulado. Presença de poucos exemplares de *Dictyocaulus*, *Syngamus* e *Trichuris*, e dois exemplares de *Setaria*. Rim, ao corte, com pequenos pontos vermelhos na cortical (glomérulos congestos).

Alterações hispatológicas (material registrado na SAP sob o n.º 15 476): necrose e necrobiose centrolobular acentuada no fígado. A maioria das células hepáticas está com o seu núcleo em cariorexia ou cariólise. Congestão e hemorragias centrolobulares acentuadas. Segue-se a esta área, em sentido periferilobular, uma faixa em espessura de 3 a 4 células hepáticas, com o seu citoplasma espumoso e com os seus núcleos em lise. As células hepáticas periferilobulares estão com os núcleos intatos; contêm em seu citoplasma um único vacúolo grande ou numerosos pequenos.

Informações colhidas e observações próprias

Fazenda S. M., Sr. J. M. A., em 12.10.63: perdeu todo os anos na seca (maio a outubro). Este ano perdeu 13 bovinos e mais os dois dos seis que vendera ao marchante, portanto 15 bovinos de um total de 300 de sua propriedade. Culpa a "erva de

rato". Geralmente encontra os animais mortos. Viu uma rês excitada, com os olhos vidrados, tonta. Amanheceu doente e morreu no mesmo dia. Informa ainda, o Sr. J. M. A. que uma das 15 reses que morreram, perdeu-a por intoxicação pela "peroba d'água", pois cortara uma árvore com sementes no pasto, por descuido. Diz ainda que "com semente assim é que ela mata mesmo", e que "a brotação da árvore cortada no campo o gado come bem, e não faz mal". Não sabe se a brotação murcha da árvore cortada "faz mal".

Percorremos o pasto, onde tinha morrido grande parte das 15 reses. Tratava-se, na maioria, de pasto em formação e mata. Não encontramos plantas comumente conhecidas sob o nome de "erva de rato", principalmente *Palicourea marcgravii* St. Hil., ou outras plantas tóxicas conhecidas por nós, a não ser em pasto recentemente formado muitos pés pequenos de *Sessea brasiliensis*. Numa área de pasto mais antigo encontramos grande quantidade de brotação de *S. brasiliensis* (Fig. 2), com sinais abundantes de ter sido pastada pelo gado. Com esta brotação foram feitos os experimentos nos Bovinos 977 e 983.

Fazenda S. R. M., Dr. J. D. P. M., em 10 e 11.10.63: diz que a "peroba d'água" somente mata quando está com fruto verde, o que ocorre na época da seca, de junho em diante, e diz que é perigosa somente quando cortada e murcha.

Informa ainda que o gado pode comer sem perigo, a brotação saída de tocos de árvores cortadas, porém, o brôto cortado e murcho é perigoso.



FIG. 2. Brotação de *Sessea brasiliensis*. Fazenda S. M., Pindamonhangaba, São Paulo.

Os sintomas descritos pelo Dr. J. D. P. M. seriam os seguintes: os animais investem contra pessoas, ficam cegos, parados, tremendo. A morte às vezes viria de repente, às vezes em seis dias. Diz ainda que viu diversas reses se recuperarem, tendo ficado magras durante muito tempo.

Experimentos

Um resumo dos dados experimentais está apresentado no Quadro 1.

QUADRO 1. Experimentos com brotos de *Sessea brasiliensis* Toledo em bovinos

Bovino		Planta			Quantidade administrada		Resultados
N.º	Pêso	Data da coleta	Procedência	Data da administração	kg	g/kg de pêso do animal	
977	125	12/10/63	Faz. S.M., Pindamonhangaba, São Paulo	13/10/63	4,0	32,0	Morte (SAP 15477, 15480-529)
983	135	12/10/63	Faz. S.M., Pindamonhangaba, São Paulo	14/10/63	1,0	11,9	Ausência de sintomas
2151	70	10/ 9/65	Faz. H., Pindamonhangaba, São Paulo	16/ 9/65	2,0	28,5	» » »
2152	90	16/ 9/65	Faz. H., Pindamonhangaba, São Paulo	16/ 9/65	2,0	22,2	» » »
2153	130	16/ 9/65	Faz. H., Pindamonhangaba, São Paulo	17/ 9/65	4,0	30,8	Sintomas de intoxicação
2154	140	16/ 9/65	Faz. H., Pindamonhangaba, São Paulo	16/ 9/65	4,0	28,0	» » »
2191	90	20/10/66	Faz. H., Pindamonhangaba, São Paulo	21/10/66	4,3	53,3	Morte (SAP 17543-44)
2192	100	20/10/66	Faz. H., Pindamonhangaba, São Paulo	21/10/66	6,0	60,0	Morte (SAP 17541-42)

Bovino 977, de 123 kg, mestiço Zebu, recebeu, em 13.10.63, 4 kg de brotos de *S. brasiliensis* colhidos no dia anterior na Fazenda S. M., Município de Pindamonhangaba, sendo 3 kg na parte da manhã e 1 kg à tardinha.

No dia seguinte o animal amanheceu apático e comeu somente cerca da metade do capim que normalmente ingeria à noite. As fezes eram verde escuras e de consistência mole. Tocado um pouco, o animal mostrou-se lerdo. Durante todo o dia nada comeu. De tarde ficou deitado em posição esternal. O animal foi visto pela última vez às 22 horas e se conservava nesta posição. No dia seguinte 15.10.63, amanheceu morto. Às 7.15 h o cadáver ainda estava mórno.

Achados de necropsia: gânglios linfáticos muito úmidos ao corte. Edema e hemorragias na região retro-faríngea. Petéquias e equimoses no epi e endocárdio. Vesícula biliar com a parede edemaciada, contendo pouca bile. Fígado, ao corte, com aspecto nítido de noz-moscada. Folhoso com ressecamento do conteúdo. Edema das meninges.

Alterações histopatológicas (SAP 15477): Fígado com necrose e necrobiose centrolobular muito acentuada. A maior parte das células hepáticas está sem núcleo ou em cariólise. Congestão centrolobular

moderada. Segue-se a esta área em sentido periferilobular, uma faixa com espessura de duas a três células hepáticas, em que elas estão cheias de vacúolos pequenos e com os núcleos em lise. As células hepáticas periferilobulares têm os seus núcleos intatos, apresentando pequenos vacúolos no citoplasma.

Bovino 983, de 150 kg, mestiço Holandês, recebeu em 14.10.63, 1,6 kg de brotos da planta colhidos no dia 12.10.63 na Fazenda S. M., Município de Pindamonhangaba. Somente mostrou nos dois dias seguintes uma ligeira anorexia.

Bovino 2151, de 70 kg, mestiço Holandês, macho, recebeu em 16.9.65, 2 kg de brotos da planta colhidos no mesmo dia na Fazenda H. (Figs. 3 a 5), Município de Pindamonhangaba. Não mostrou nos dias seguintes quaisquer sintomas de doença.

Bovino 2152, de 90 kg, mestiço Zebu, macho, recebeu em 16.9.65, 2 kg de brotos da planta colhidos no mesmo dia na Fazenda II., Município de Pindamonhangaba. Não mostrou quaisquer sintomas de intoxicação nos dias seguintes.

Bovino 2153, de 130 kg, mestiço Holandês, macho, recebeu em 17.9.65, 4 kg de brotos da planta colhidos no dia anterior na Fazenda H., Município de Pindamonhangaba. Em 18.9.65, mostrou leve



FIG. 3. Um pé cortado de *S. brasiliensis* com brotação. Faz. H., Pindamonhangaba, São Paulo.

FIG. 4. Brotação de *S. brasiliensis*. Faz. H., Pindamonhangaba, São Paulo.



FIG. 5. Pasto com numerosos pés de *S. brasiliensis* cortados, em plena brotação. Faz. H., Pindamonhangaba, São Paulo.

diminuição do apetite, e em 19.9.65 uma ligeira sensibilidade da área hepática à percussão, e diminuição dos movimentos do rúmen.

Bovino 2154, de 140 kg, mestiço Holandês, macho, recebeu em 16.9.65, à tarde, 4 kg de brotos da planta colhidos no mesmo dia na Fazenda H., Município de Pindamonhangaba. Passou grande parte do dia seguinte deitado em posição esternal, parte do tempo com a cabeça repousada no costado. Não comeu e mostrava andar cambaleante acentuado. Teve diminuição dos movimentos do rúmen.

Em 18.9.65, na parte da manhã, ainda andar cambaleante. De tarde, pastou. Teve diminuição dos movimentos do rúmen. A percussão hepática mostrou sensibilidade aumentada. Em 19.9.65, andar ligeiramente cambaleante. Comeu bem, apesar de ligeira diminuição de apetite. Um e meio movimentos de rúmen por minuto, diminuídos ligeiramente em intensidade. A percussão hepática mostrou ligeiro aumento de sensibilidade.

Bovino 2191, de 90 kg, recebeu em 21.10.66, 4,3 kg de brotos da planta, colhidos no dia anterior na Fazenda H., Município de Pindamonhangaba, administrada uma parte pela manhã, outra à tarde. Após a ingestão da planta pastou bem.

Em 22.10.66 amanheceu deitado em posição esternal. Tocado, levantou-se. Tremores musculares em todo corpo. Anorexia completa. Após uma hora em pé, deitou-se de novo em posição esternal, sem apresentar tremores. Ficou nesta posição o resto do dia. Às 10 h teve temperatura de 36,6° C, pulso 96 e frequência respiratória 48. A percussão do fígado não revelou nada de anormal. Em 23.10.66 amanheceu morto.

Achados de necrópsia: presença de poucas petéquias no epicárdio, e de poucas equimoses no

endocárdio do ventrículo direito. Infiltração hemorrágica na serosa da parede da vesícula biliar, que estava levemente edemaciada. Fígado com duas equimoses subcapsulares, e externamente com coloração arroxeadada. Ainda externamente, pontilhado avermelhado irregularmente distribuído. A superfície de corte do fígado mostrou aspecto de noz-moscada. Conteúdo do folhoso muito ressequido. Mucosa do coagulador bastante congesta. Poucas equimoses na mucosa do duodeno. Primeira parte do jejuno com conteúdo sanguinolento, sem haver hemorragias na mucosa. Intestino delgado restante sem alimentos com mucosidade sem sangue. Intestino grosso com pouco conteúdo ressequido sob forma de bolotas, em poucas partes embebidas com sangue. Infestação grande por *Trichuris*, presença de poucos exemplares de *Oesophagostomum*.

Alterações histopatológicas (SAP 17543-44): fígado com necrose e necrobiose centrolobular muito acentuada. As células hepáticas têm o seu citoplasma fortemente eosinófilo, e a maioria sem núcleo ou restos nucleares. Congestão centrolobular moderada. Segue-se a esta área, em sentido periferilobular, uma faixa com espessura de duas a três células hepáticas, em que elas se apresentam sob aspecto espumoso. Vê-se somente o contorno destas células e uma fina rede interna, subdividindo o seu interior. A maioria delas está sem núcleo, ou com núcleo picnótico. As células hepáticas periferilobulares estão com seus núcleos inalterados e

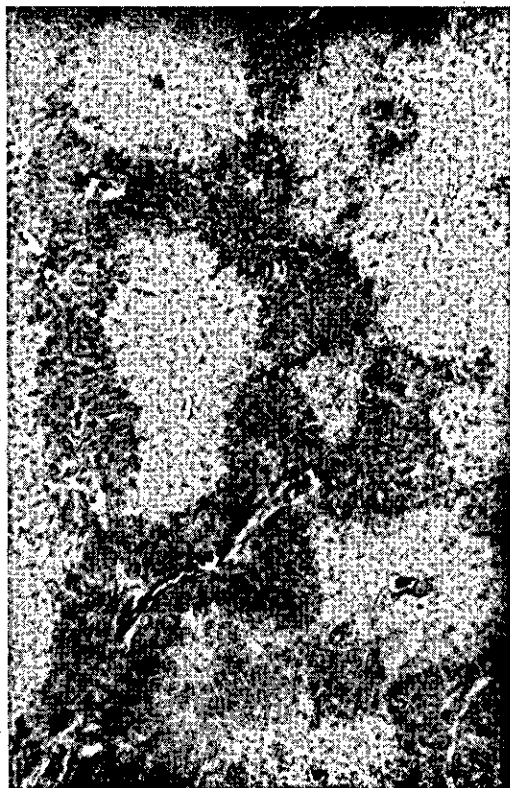
apresentam pequenos vacúolos em seu citoplasma. Cortes corados pelo Sudan III revelam a presença de gorduras neutras nas células hepáticas periferilobulares, porém não nas células espumosas.

Bovino 2192, de 98 kg, recebeu em 21.10.66, à tarde, 6 kg de brotos da planta, colhidos no dia anterior na Fazenda II, Município de Pindamonhangaba. No dia seguinte, às 5.40 h foi encontrado deitado em posição sobre o esterno, com as pernas trazeiras esticadas para trás. Tentando levantar-se, o animal, às 7.30 h, mostrou fortes tremores musculares, e não apoiou os membros no chão. Caiu ao chão, de lado. Fortes tremores das pálpebras. Às 8.30 h a temperatura estava abaixo de 35° C, a frequência respiratória era 20, o pulso 40; às 8.35 h viramos o animal de lado, ao que respondeu com fortes contrações tônicas. Às 8.40 h morreu.

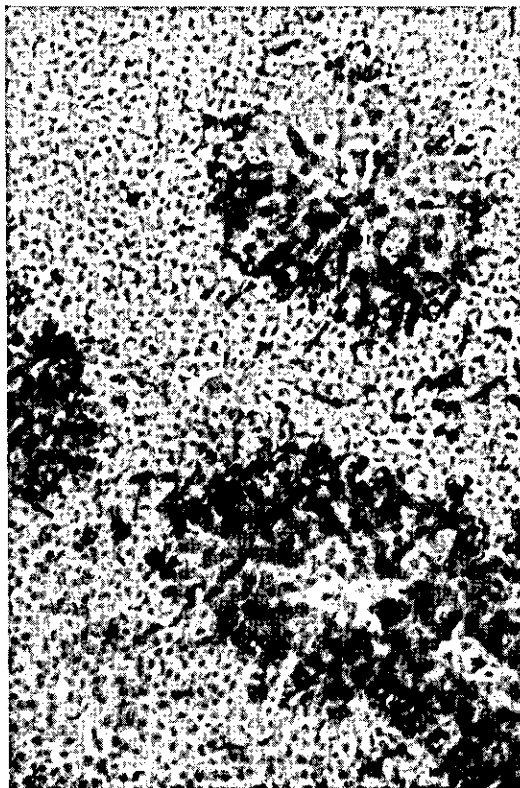
Achados de necrópsia: fígado, ao corte, apresentou acentuação da lobulação, pois os centros lobulares eram mais claros que a sua periferia. Moderado ressecamento do conteúdo do folhoso. Na

primeira parte do intestino delgado, numa extensão de aproximadamente dois metros, conteúdo verde líquido, depois vazio. Intestino grosso com conteúdo ressequido sem muco e sem sangue. Leves infestações por *Haemonchus* e *Oesophagostomum*.

Alterações histopatológicas (SAP 17541-42): fígado com necrose e necrobiose centrolobular muito acentuada (Figs. 6 e 7). Muitas células hepáticas estão sem núcleo, outras têm núcleo picnótico ou em cariorexia. As células de Kupffer estão intatas, destacando-se. Segue-se a esta área, em sentido periferilobular, uma faixa com espessura de uma a duas células hepáticas, em que elas apresentam seu citoplasma vacuolado, estando ausente em grande parte delas o núcleo. As células hepáticas periferilobulares apresentam-se com os seus núcleos intatos, com vacúolos pequenos em seu citoplasma. Cortes corados pelo Sudan III revelam a presença de gorduras neutras nas células hepáticas periferilobulares, porém não nas células da região intermediária.



6



7

FIG. 6. Necrose centrolobular do parênquima hepático na intoxicação experimental com brotos de *S. brasiliensis*, do *Bovino 2192*. Hematoxilina fosfatúngstica de Mallory. Obj. 4.

FIG. 7. Necrose centrolobular do parênquima hepático na intoxicação experimental com brotos de *S. brasiliensis*, do *Bovino 2192*. Hematoxilina fosfatúngstica de Mallory. Obj. 10.

DISCUSSÃO E CONCLUSÕES

Complementando o trabalho de Andrade (1960), que mostrou a toxidez dos frutos de *Sessea brasiliensis*, os nossos estudos experimentais mostram que a brotação dos troncos desta árvore, quando cortada, também é tóxica. Na mortandade que estudamos, deve ter sido a brotação a responsável pelos casos de intoxicação. Não tinham sido cortadas árvores ultimamente, possibilitando a ingestão de frutos, e além disto o período de frutificação da árvore já tinha passado quando os dois últimos animais morreram. Também a brotação cortada e murcha não pode ser responsabilizada, pois os pastos não tinham sido roçados recentemente, e ainda mais, encontramos nos tocos brotação pastada.

Em analogia com o que ocorre na intoxicação por *Cestrum laevigatum* Schlecht. (Döbereiner *et al.* 1965) acreditamos que, também na intoxicação por *S. brasiliensis*, a brotação deve ter a maior importância (Figs. 2 a 5). É a brotação a parte que o gado alcança com mais facilidade; é a parte mais suculenta, destacando-se no pasto seco. A condição que faz com que a maioria destas intoxicações ocorra na época da seca, deve ser a de que o gado somente nesta época, impellido pela fome, ingere a referida planta.

Os sintomas por nós observados na intoxicação experimental por *S. brasiliensis* começaram sempre no dia seguinte ao da administração da planta, isto é, aproximadamente 12 horas após a sua ingestão. Nos casos de morte, a evolução da intoxicação foi, em dois animais, de cerca de 24 horas; no terceiro animal, bem menos. Os sintomas consistiram em apatia, anorexia, diminuição dos movimentos do rúmen em frequência e intensidade, tremores musculares, andar cambaleante. Os achados de necrópsia mais importantes foram as alterações hepáticas. Em dois casos experimentais a superfície de corte do fígado apresentava aspecto de noz-moscada, no terceiro caso a lobulação hepática

era nítida, devido à coloração clara dos centros dos lóbulos. Nos três animais mortos nos experimentos, o conteúdo do folhoso apresentava-se ressequido. Em dois dos três casos a parede da vesícula biliar estava edemaciada. Nestes dois animais ainda foram encontradas hemorragias em diversos órgãos. Os achados histopatológicos mais importantes foram a necrose hepática centrolobular (Figs. 6 e 7).

De acordo com os nossos estudos, a intoxicação por *S. brasiliensis* em bovinos se apresenta de maneira muito semelhante à por *Cestrum laevigatum* (Döbereiner *et al.* 1965). As condições em que ocorre a ingestão da planta, a parte ingerida pelos animais, os sintomas, os achados de necrópsia e as alterações histopatológicas são praticamente idênticas. As quantidades necessárias para causar o aparecimento de sintomas e a morte foram em nossos experimentos com *S. brasiliensis* um pouco maiores do que nos com *C. laevigatum*.

Uma observação que achamos interessante assinalar, é que nas regiões onde até agora vimos *S. brasiliensis*, não há *C. laevigatum*, e vice-versa, observação importante para o diagnóstico diferencial destas duas intoxicações.

AGRADECIMENTOS

Agradecemos à Sra. Nelly Pascoli, Fazenda Ponte Alta, Município de Barra do Piraí, Estado do Rio de Janeiro, pela valiosa colaboração prestada na execução do presente trabalho.

REFERÊNCIAS

- Andrade, S. O. 1960. Estudos sobre a toxicidade de *Sessea brasiliensis* Toledo. Arq. Inst. Biológico, São Paulo, 27: 191-196.
- Andrade, S. O., Camargo, W. V. de A. & Fernandes, N. 1963. Investigações sobre plantas tóxicas no Estado de São Paulo. Arq. Inst. Biológico, São Paulo, 30: 189-203.
- Döbereiner, J., Tokarnia, C. H. & Canella, C. F. C. 1965. An. IX Congr. Int. Pastagens, São Paulo, p. 1259-1263.
- Saad, A. D. & Camargo, W. V. de A. 1965. Intoxicação experimental de cobaias pela *Sessea brasiliensis* (*Solanaceae*). Achados de necrópsia e histopatológicos de animais que receberam doses letais do extrato da planta. Arq. Inst. Biológico, São Paulo, 31: 157-166.

POISONING BY *Sessea brasiliensis* Toledo IN CATTLE

Abstract

Mortality in cattle diagnosed as poisoning by the shoots of *Sessea brasiliensis* Toledo was studied.

The toxicity of the shoots of *S. brasiliensis* was demonstrated experimentally. The experiments consisted in oral administration of different amounts of the shoots to nine calves and yearlings. Clinical observations were made and in the cases of death post-mortem examinations and histopathological studies were performed. The smallest dose which caused death was 32 /kg. The largest dose which did not cause even symptoms of poisoning, was 28,5 g/kg.

The symptoms of the experimentally induced poisoning started about 12 hours after ingestion of the plant. These were apathy, anorexia, reduction of the frequency and intensity of the rumen movements,

muscle tremors and staggering gait. The animals died during the experiments, two animals within about 24 hours and one in less time after the onset of the first symptoms.

The main post-mortem findings were a nutmeg appearance of the cut surface of the liver, dry contents in the omasum, edema of the gallbladder wall and hemorrhages in various organs. The main histopathologic lesion was central lobular necrosis of the liver.

Attention is called to the fact that *S. brasiliensis* poisoning of cattle is very similar to the one caused by *Cestrum laevigatum* Schlecht., an important poisonous plant in Brazil. The two plants have not been seen to occur simultaneously in the same area. This is important for the differential diagnosis of poisoning from these two plants.