

## Emprego de Túnica albugínea heteróloga ovina como reforço de parede abdominal em ratos<sup>1</sup>

Ana Clara C. Canellas<sup>2\*</sup>, Tatiana A. Moraes<sup>2</sup>, Priscila S. Araújo<sup>3</sup>, Carla F.F. Lancetta<sup>3</sup>, Viviane A.N. Degani<sup>3</sup> e Maria L.G. Ferreira<sup>4</sup>

**ABSTRACT.-** Canellas A.C.C., Moraes T.A., Araújo P.S., Lancetta C.F.F., Degani V.A.N. & Ferreira M.L.G. 2017. [Employment of ovine heterologous Tunica albuginea as abdominal wall reinforcement in rats.] Emprego de Túnica albugínea heteróloga ovina como reforço de parede abdominal em ratos. *Pesquisa Veterinária Brasileira* 37(10):1108-1112. Programa de Pós-Graduação em Clínica e Reprodução Animal, Universidade Federal Fluminense, Rua Vital Brasil Filho 64, Santa Rosa, Niterói, RJ 24230-340, Brazil. E-mail: [anaclaracanellas@id.uff.br](mailto:anaclaracanellas@id.uff.br)

Hernias are one of the infections that most affect small and large animals, and may have traumatic origin or not. These conditions usually require a surgical repair as soon as possible, due to the fact that its consequences can lead the animal to death. Some studies have evaluated the behavior of the Tunica albuginea as a biomaterial for grafting abdominal wall reinforcement, obtaining favorable results. This study aims to evaluate the ovine Tunica albuginea graft behavior in the abdominal wall of rats. We selected 30 Wistar rats, which were divided into 2 groups of 15 rats, with a control group (C) and a test group (TA) where the rats received abdominal wall reinforcement with ovine Tunica albuginea. Each group was divided into three subgroups with five rats that were sacrificed on days 7, 21 and 42. The collected material was submitted to macroscopic and histopathological analysis to affirm the suitability of the material and propose the use of heterologous Tunica albuginea as grafting material for the reconstruction of the abdominal wall. In the TA group there was a higher inflammatory infiltration, neovascularization and collagen deposition and fibrosis than in group control, thus concluding that the ovine Tunica albuginea is a biomaterial that acts as substrate and promotes precocity of the abdominal wall healing of rats.

INDEX TERMS: Tunica albuginea, abdominal wall, ovine, rats.

**RESUMO.-** Hérnias são umas das afecções que mais acometem os pequenos e grandes animais, podendo ter origem traumática ou não. Estas afecções, geralmente, necessitam de um reparo cirúrgico o mais rápido possível, devido ao fato de suas consequências poderem levar o animal ao óbito. Alguns estudos têm avaliado o comportamento da túnica albugínea como biomaterial de enxertia para reforço de parede abdominal, obtendo resultados favoráveis. O presente trabalho tem como objetivo avaliar o comportamento do enxerto de túnica

albugínea ovina na parede abdominal de ratos. Foram selecionados 30 ratos da raça Wistar, os quais foram divididos em 2 grupos de 15 animais, sendo um grupo controle (C), um grupo teste (TA), onde os animais receberam reforço de parede abdominal com túnica albugínea ovina. Cada grupo foi dividido em três subgrupos contendo cinco animais, que foram submetidos à eutanásia nos dias 7, 21 e 42. O material coletado foi submetido a análises macroscópicas e histopatológicas a fim de afirmar a aplicabilidade do material e propor a utilização da túnica albugínea heteróloga como material de enxertia para a reconstrução da parede abdominal. Nos animais do grupo TA observou-se maior infiltrado inflamatório, neovascularização, deposição de colágeno e fibrose do que nos animais do grupo controle, concluindo assim que a túnica albugínea ovina é um biomaterial que funciona como substrato e promove uma precocidade da cicatrização de parede abdominal de ratos.

TERMOS DE INDEXAÇÃO: Túnica albugínea, parede abdominal, ovina, ratos.

<sup>1</sup> Recebido em 18 de janeiro de 2016.

Aceito para publicação em 12 de setembro de 2016.

<sup>2</sup> Programa de Pós-Graduação em Clínica e Reprodução Animal (mestrado), Universidade Federal Fluminense (UFF), Rua Vital Brasil Filho 64, Santa Rosa, Niterói, RJ 24230-340, Brasil. \*Autor para correspondência: [anaclaracanellas@id.uff.br](mailto:anaclaracanellas@id.uff.br)

<sup>3</sup> Departamento de Morfologia, UFF, Rua São João Batista s/n, Centro, Niterói, RJ 24210-130.

<sup>4</sup> Departamento de Clínica Veterinária, UFF, Rua Vital Brasil Filho, 64, Santa Rosa, Niterói, RJ 24230-340.

## INTRODUÇÃO

As hérnias incisionais, hérnia ventral ou eventração consistem na protrusão das vísceras através de orifícios ou áreas da parede abdominal anormal enfraquecida por trauma ou incisões cirúrgicas (Fossum 2014).

As hérnias incisionais representam frequente complicação das cirurgias abdominais, com incidência que varia de 2 a 20% das laparotomias. Ocorrem como resultado do excesso de tensão e da cicatrização inadequada, frequentemente associada a infecções do sítio cirúrgico (Burger et al. 2006). Segundo Hesselink et al. (1993), a incidência de hérnias incisionais após laparotomia em humanos pode alcançar até 25%.

As recidivas de hérnias incisionais é um dos resultados mais preocupantes após a herniorrafia, mostrando aumento progressivo de recorrência após reparações repetidas. Aproximadamente 31 a 55% de reparações feitas sem o uso de próteses podem causar recidivas (Gaertner et al. 2010).

Diversos estudos têm sido realizados empregando biomateriais, sejam estes de natureza sintética ou biológica, com resultados e intercorrências variadas. Biomateriais vêm sendo utilizados para reparos ou a fim de reforçar tecidos traumatizados ou desvitalizados, como os enxertos, nos casos de laparorráfias e as telas cirúrgicas, nos casos de herniorrafias abdominais, sendo que a última apresenta desvantagens, como a falta de elasticidade, além de promover reação inflamatória exacerbada quando usada em locais contaminados, sendo contraindicada nesses casos (Pundek et al. 2010, Barbosa et al. 2012).

Alguns autores têm relatado o emprego da túnica albugínea como material de enxertia, obtendo resultados favoráveis ao uso de materiais sintéticos. O seu uso como um biomaterial é utilizado por ser de fácil obtenção, processamento e utilização (Wefer et al. 2002).

Este estudo tem como objetivo avaliar a cicatrização da parede abdominal e a biocompatibilidade da túnica albugínea de ovinos como material de enxertia em reparos de parede abdominal de ratos.

## MATERIAL E MÉTODOS

**Obtenção e conservação do enxerto.** A túnica albugínea ovina foi obtida de um ovino de aproximadamente um ano de idade, proveniente da Fazenda Escola da Universidade Federal Fluminense, após orquiectomia pela técnica de testículo descoberto e cordão descoberto. Após a extração, a túnica albugínea foi conservada em solução de glicerina 98% por, aproximadamente, 120 dias, em temperatura ambiente, a fim de garantir a atenuação imunogênica assim como o seu efeito antimicrobiano.

**Seleção dos animais.** Foram selecionados 30 ratos Wistar (*Rattus norvegicus albinus*, Rodentia mammalia), machos, com peso médio de 600 gramas, provenientes do Núcleo de Animais de Laboratório (NAL/UFF). Esta pesquisa foi realizada de acordo com as diretrizes da Comissão de Bioética CEUA - UFF, após aprovação sob o número 532/14.

Os ratos foram mantidos em biotério com condições de temperatura e luminosidade controladas, em caixas individuais com maravalha e oferta de água e comida à vontade.

**Seleção de grupos.** Os animais foram divididos em dois grupos com 15 animais cada, sendo um grupo controle (C), em cujos animais foi realizado o procedimento cirúrgico sem colocação de

enxertos e um grupo teste (TA), que abrigou os ratos que receberam o reforço de parede abdominal com túnica albugínea. Cada grupo foi dividido em três subgrupos contendo cinco animais, que foram submetidos à eutanásia nos dias 7, 21 e 42. A técnica cirúrgica e o tempo de realização do procedimento foram respeitados em todos os grupos.

**Protocolo anestésico e técnica cirúrgica.** Os animais foram submetidos à indução anestésica com os fármacos cetamina e midazolam, nas doses de 75mg/kg e 10mg/kg, respectivamente, por via intraperitoneal. Após a indução, tricotomia e antisepsia do campo operatório, todos os animais foram submetidos à laparotomia longitudinal mediana pré-retro-umbilical, com incisão de aproximadamente 3 cm de extensão. Em seguida, foi realizada a sutura em padrão contínuo para rafia da parede abdominal com fio absorvível de ácido poliglicólico 4-0, sendo que os animais do grupo TA, além disso, receberam reforço da parede abdominal com túnica albugínea ovina, após sutura junto à laparorráfia (Fig.1). A sutura de pele foi realizada com fio de nylon 3-0.

No pós-operatório imediato, foi realizada a aplicação de rifampicina tópica na ferida da laparorráfia e administrada antibioterapia à base de enrofloxacino na dosagem de 5mg/kg por 7 dias e antiinflamatório como cetoprofeno na dosagem de 5mg/kg por 3 dias. A analgesia foi feita com dipirona sódica na dosagem de 100mg/kg por 5 dias. As medicações foram aplicadas por via subcutânea, sendo os animais mantidos em caixas isoladas, para que fosse possível observar aspectos clínicos como apatia, hiporexia, isolamento e aspectos inerentes à ferida cirúrgica como deiscência de sutura, infecções e formação de seroma.

**Avaliação Macroscópica.** As feridas cirúrgicas foram avaliadas e graduadas durante todo o período pós-operatório (variável de acordo com os subgrupos, 7, 21 e 42 dias) quanto ao aspecto (deiscência de sutura, infecção e formação de seroma) em: satisfatório (ferida sem secreções e infecção ou sinais de deiscência) ou insatisfatório (ferida com secreções e infecção ou sinais de deiscência).

**Eutanásia e necropsia.** Todos os animais foram submetidos à eutanásia por inalação de sobredose de isoflurano nos dias inerentes aos seus subgrupos, seguido da obtenção de fragmento da área operada de aproximadamente 5 cm de extensão e fixadas em formalina tamponada a 10%. A avaliação microscópica das peças cirúrgicas foi realizada após o seu processamento histológico e coloração pela Hematoxilina-Eosina (HE) e Tricrômico de Gomori de acordo com a metodologia proposta por Tolosa et al. (2003).

**Avaliação microscópica.** Foram avaliados subjetivamente pelo mesmo observador os seguintes parâmetros: infiltrado in-

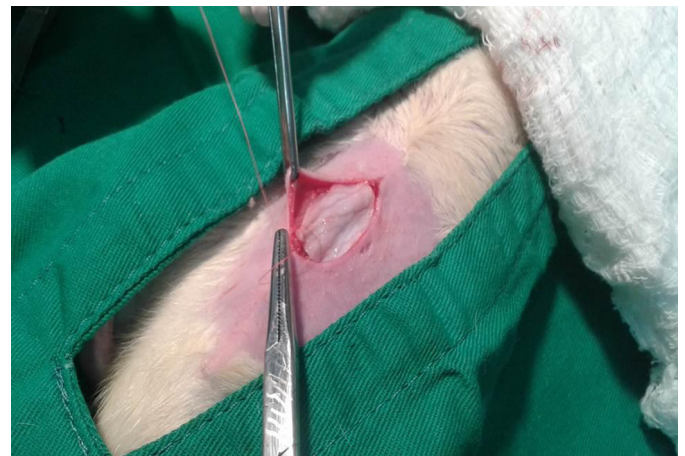

Fig.1. Procedimento cirúrgico para aplicação de túnica albugínea ovina como reforço de parede abdominal de ratos. UFF, 2015.

flamatório e sua constituição (neutrófilos, eosinófilos, tecido de granulação, células gigantes, macrófagos e linfócitos), presença de neovascularização, presença de colágeno e processo de viabilidade do enxerto, sendo graduados em ausente (-), raros/escassos (+), pequena quantidade (++), quantidade moderada (+++) e grande quantidade (++++).

## RESULTADOS E DISCUSSÃO

**Resultados *ante-mortem*.** No pós-operatório imediato, todos os animais tiveram pleno restabelecimento após duas horas, tornando-se ativos e com apetite, demonstrando que o protocolo medicamentoso estabelecido e o manejo empregado foram adequados, da mesma forma que Kapan et al. (2003) que empregou o mesmo protocolo em ratos ao comparar diferentes biomateriais no reparo de hérnias incisionais.

Não houve nenhum óbito durante todo o período de experimento, fato esse esperado por se tratar de uma cirurgia limpa sem manipulação visceral, assim como não foram observadas alterações como apatia, hiporexia, isolamento, ou outros sinais de dor em nenhum dos animais. Aramayo et al. (2013) que avaliaram a cicatrização da parede abdominal de coelhos utilizando diferentes biomateriais e Andrade et al. (2011) que utilizou hemicelulose na reconstrução de parede abdominal de ratos, também não descrevem a ocorrência de alterações clínicas nos animais testados, nem a formação de seroma ou infecção. No presente estudo, não foram observadas formações de seroma ou infecção em nenhum dos animais uma vez que os cuidados com a antisepsia durante os procedimentos cirúrgicos foram respeitados.

Houve deiscência de sutura de pele por arrancamento de pontos de sutura em um animal do grupo TA (21 dias), sendo considerada a ferida cirúrgica insatisfatória, porém essa intercorrência não influenciou negativamente no processo cicatricial desse animal, assim como demonstrou Brun et al. (2004) no experimento que comparou diferentes meios de conservação para armazenar centro frênico de cães e enxertados em parede abdominal de ratos. Esse fato isolado pode ter ocorrido devido ao comportamento mais arreado do indivíduo, uma vez que apareceu em apenas um animal durante todo o estudo. Bellón et al. (2005) destacaram como complicação de laparotomias medianas a ocorrência de deiscência acompanhada por eventração ou evisceração, com índices chegado a 16% dos casos em laparotomias medianas em humanos e 18% em animais de grande porte, com taxas de mortalidade entre 9% e 44%. Bellón-Carneiro (2005) e Bellón et al. (2005) relatam ainda, que a implantação de biomateriais como reforço da sutura convencional é uma boa opção de minimizar intercorrências, visto que no animal supra-citado observou-se, que apesar do rompimento da sutura o enxerto permaneceu íntegro e evitou a passagem das vísceras pelo orifício. Todos os animais do grupo controle apresentaram escore satisfatório no aspecto da ferida cirúrgica, corroborando com os estudos de Brun et al. (2004) e Aramayo et al. (2013).

**Resultados *post-mortem*.** Na avaliação histopatológica da túnica albugínea conservada em glicerina 98% que foi implantada observaram-se as características histológicas normais das estruturas com preservação do aspecto e distribuição do colágeno, corroborando com os estudos

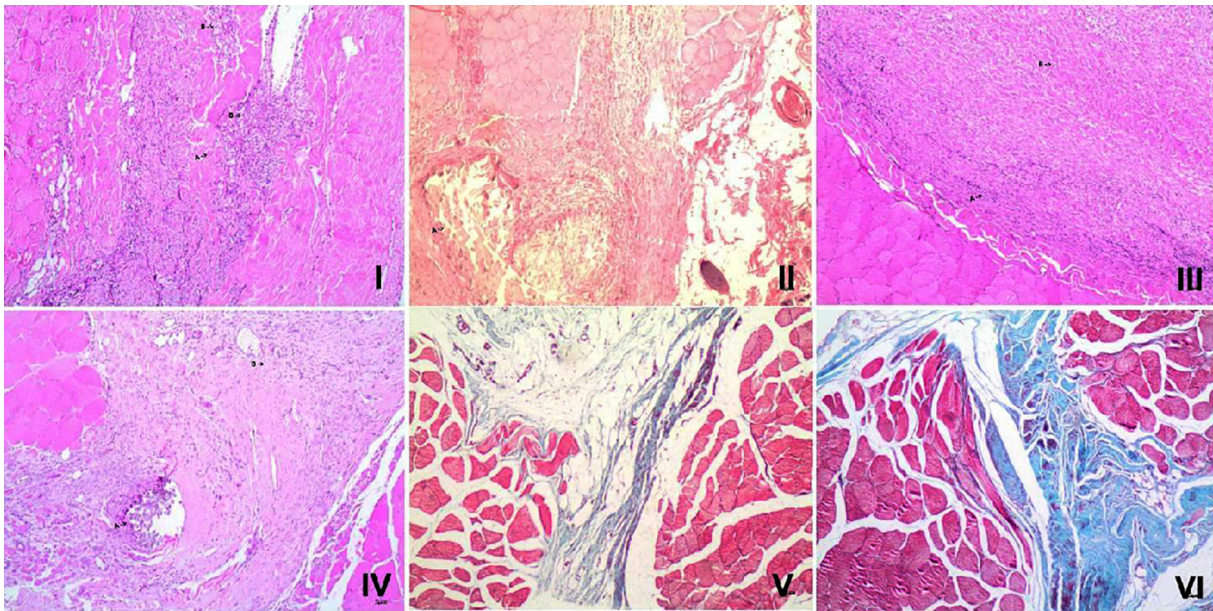


Fig.2. Parede abdominal comparando os seguintes grupos:

- I. Grupo Controle aos sete dias pós-operatórios, (A) demonstrando área de decomposição do fio de sutura, (B) com quantidade moderada de infiltrado inflamatório. HE, obj.40x.
- II. Grupo TA aos sete dias, demonstrando a túnica albugínea, sendo invadida por intenso infiltrado inflamatório. HE, obj.40x.
- III. Grupo controle aos 21 dias, demonstrando infiltrado inflamatório relacionado à absorção do fio de sutura, cicatrização completada. HE, obj.40x.
- IV. Grupo TA aos 21 dias, demonstrando infiltrado inflamatório moderado e absorção intensa do enxerto. HE, obj.40x.
- V. Grupo controle aos 42 dias, demonstrando reparação consolidada e processo de fibrose. Tricrômio de Gomori, obj.40x.
- VI. Grupo TA aos 42 dias, demonstrando reparação completada, não sendo mais observada a presença do enxerto. Tricrômio de Gomori, obj.40x.

realizados por Barbosa et al. (2012) e Wells et al. (2006), que concluíram que a glicerina é um meio de conservação adequado para preservação de membranas biológicas, mantendo a vitalidade das células, não perdendo as características fundamentais de textura e elasticidade, além de não sofrer contaminação.

Na avaliação histopatológica do grupo TA (7 dias) observou-se intenso infiltrado inflamatório com presença de polimorfonucleares (++++), neovascularização inicial (++) , escassa deposição de colágeno e fibrose (+), e absorção insidiosa da túnica albugínea (+) (Fig.2-I), não havendo parâmetros de comparação, uma vez que, não há relatos do uso de túnica albugínea ovina como biomaterial em reparos de parede abdominal. BASTOS et al. (2006) ao empregar o pericárdio bovino no reparo da hérnia abdominal ventral no mesmo tempo encontrou resultados similares. Os animais do grupo controle, no mesmo período diferiram do grupo TA por apresentar menos focos de polimorfonucleares, sem caracterizar inflamação aguda (Fig 2-II), caracterizando a fase de fibroplasia descrita por Sabiston & Lyerly (2014) e Silva (2012).

Nos animais do grupo TA, aos 21 dias pós-operatórios, observa-se a presença de infiltrado inflamatório moderado (+++), com proliferação fibrocelular densa, neovascularização moderada (+++), deposição de colágeno e fibrose moderada (+++), absorção intensa do enxerto (++++) (Fig.2-III), estando este ainda viável e em pequena quantidade, não havendo relato comparativo até o presente. No grupo controle no mesmo período observou-se a presença de infiltrado inflamatório menor que o do grupo TA, relacionado apenas a absorção dos fios de sutura, tendo a sua cicatrização completada (Fig.2-IV). Sabiston & Lyerly (2014) e Cotran et al. (2005) ao descreverem o processo de cicatrização explicam os achados observados na avaliação histopatológica realizada no 21º dia de pós-operatório nos animais do grupo controle.

Nos animais do grupo TA, aos 42 dias pós-operatórios, havia a reparação completada e organizada, não observando mais a presença do enxerto (++++) (Fig.2-V), não havendo relatos na literatura para comparação. Na avaliação histopatológica dos fragmentos extraídos da parede abdominal com 42 dias de pós-operatório no grupo controle foram observadas características de reparação já consolidada e processo de fibrose (Fig. 2-VI), conforme Silva (2012) e Cotran et al. (2005).

Loqman et al. (2004) ao implantarem a túnica vaginal na herniorrafia diafragmática em cães, observaram que o enxerto se incorporou ao tecido receptor com crescimento de fibra muscular jovem e formação de neovascularização volumosa entre o tecido fibroso, de acordo com nossos achados.

Os quadros 1 e 2 demonstram a avaliação de frequência do grau de inflamação, neovascularização, fibrose e absorção do enxerto nos grupos TA e controle, respectivamente.

O uso de biomateriais heterólogos tem suas vantagens porque podem ser empregados nos animais sem danos ao paciente, não havendo risco de rejeição e baixo custo de preparação e conservação. Vale ressaltar que a escolha do animal doador e a diminuição da antigenicidade desempenham um papel central no emprego de heteroenxertos. A

**Quadro 1. Avaliação da frequência, do grau de inflamação, neovascularização, fibrose e absorção do enxerto dos animais do grupo TA nos dias 7, 21 e 42 pós-operatórios. UFF, 2015**

Grupo TA	Infiltrado inflamatório	Neovascularização	Fibrose	Absorção do enxerto
7 dias	++++	++	+	+
21 dias	+++	+++	+++	+++
42 dias	+	+	++++	++++

- Ausentes, + escassos/raros, ++ pequena quantidade, +++ quantidade moderada, ++++ grande quantidade.

**Quadro 2. Avaliação da frequência, do grau de inflamação, neovascularização, fibrose e absorção do enxerto dos animais do grupo controle nos dias 7, 21 e 42 pós-operatórios. UFF, 2015**

Grupo Controle	Infiltrado inflamatório	Neovascularização	Fibrose	Absorção do enxerto
7 dias	++	+	+	-
21 dias	+	++	+++	-
42 dias	+	+	+++	-

- Ausentes, + escassos/raros, ++ pequena quantidade, +++ quantidade moderada, ++++ grande quantidade.

túnica albugínea ovina pode ser aplicada como biomaterial com vantagens sobre outros materiais especialmente pelo menor custo e fácil obtenção. Conforme Barbosa et al. (2012) os materiais biológicos oriundos de ovinos mantêm a sua característica a fresco e conservado, trazendo resposta cicatricial satisfatória, viabilizando o seu emprego em maior escala.

Muitas informações sobre a cicatrização e o comportamento do enxerto de túnica albugínea ovina conservada precisa ser melhor elucidada devendo-se realizar mais estudos que nos tragam informações sobre o seu emprego, uma vez que o nosso parece ser pioneiro neste campo.

## CONCLUSÕES

No estudo realizado pode-se concluir que a túnica albugínea ovina é um biomaterial de fácil obtenção e utilização, servindo como excelente substrato no reparo de parede abdominal em ratos.

O enxerto de túnica albugínea como reforço da parede abdominal em ratos serve como arcabouço e promove a precocidade da cicatrização.

## REFERÊNCIAS

- Andrade F.A.G., Cavalcanti C.E.O., Mota P.K.V., Plech R. & Ferreira L.M. 2011. Reconstruction of the abdominal wall in rats with hemicellulose. *Revta Bras. Cir. Plást.* 26(1):104-115.
- Aramayo A.L.G., Filho G.J.L., Barbosa C.A., Amaral V.F. & Costa L.A. 2013. Abdominal wall healing in incisional hernia using different biomaterials in rabbits. *Acta Cirúrgica Brasileira* 28(4):3.
- Barbosa R.R., Leal L.M., Martins L.L., Garcia Filho S.P., Bosso A.C.S. & Machado M.R.F. 2012. Estrutura e ultra-estrutura de membranas biológicas de ovinos da raça Santa Inês (*Ovis aries* L.,1758) a fresco e conservada em glicerina. *Biotemas* 25(2):97-107.
- Bastos E.L.S., Fagundes D.J., Taha M.O., Novo N.F. & Silvado R.A.B. 2005. Peritônio bovino conservado na correção de hérnia ventral em ratos: uma alternativa para tela cirúrgica biológica. *Revta Col. Bras. Cir.* 32(5):256-260.

- Bellón-Carneiro J.M. 2005. El cierre de lapatomía em la línea alba. *Cir. Esp.* 77(3):114-123.
- Bellón J.M., Serrano N., Rodrigues M., Garcia-Honduvilla N., Pascual G. & Bujan J. 2005. Prótesis compuestas en las reparaciones de defectos de pared abdominal. Estudio comparativo Del empleo de barreras físicas y/o químicas. *Cir. Esp.* 77(6):351-356.
- Brun M.V., Pippi N.L., Dreimeier D., Contesini E.A., Beck C.A.C., Cunha O., Pinto Filho S.T.L., Roehsig C., Stedile R. & Silva T.F. 2004. Solução hipersaturada de sal ou de glicerina a 98% como conservante de centros frênicos caninos utilizados na reparação de defeitos musculares em ratos Wistar. *Ciência Rural* 34(1):147-153.
- Burger J.W.A., Halm J.A., Wijsmuller A.R., Raa S.T. & Jeekel J. 2006. Evaluation of new prosthetic meshes for ventral hernia repair. *Surgical Endoscopy* 20:1320-1325.
- Cotran R.S., Kumar V. & Collins T. 2005. Tecido de renovação e reparação: regeneração, cicatrização e fibrose, p.91-124. In: Robbins & Cotran (Eds), *Patologia: bases patológicas das doenças*. 7ª ed. Elsevier, Rio de Janeiro.
- Fossum T.W. 2014. *Cirurgia de Pequenos Animais*. 4ª ed. Elsevier, Rio de Janeiro, Capítulos 9 e 20.
- Gaertner W.B., Bonsack M.E. & Delaney J.P. 2010. Visceral adhesions to hernia prostheses. *Hernia* 14:375-381.
- Hesselink V.J., Luijendijk R.W., Dewilt J.H., Heide R. & Jeekel J. 1993. An evaluation of risk factors in incisional hernia recurrence. *Surg. Gynecol. Obstet.* 176:228-234.
- Kapan S., Kapan M., Goksoy E., Karabicak I. & Oktar H. 2003. Comparison of PTFE, pericardium bovine and fascia lata for repair of incisional hernia in rat model, experimental study. *Hernia* 7:39-43.
- Loqman M.Y., Wong C.M., Hair-Bejo M., Zuki A.B. & Hafeez Y.M. 2004. The use of freeze-dry bovine pericardium (FDBP) in diaphragm herniorrhaphy in dogs. *Med. J. Malaysia* 59(Suppl.B):113-114.
- Pundek M.R.Z., Czczeko N.G., Yamamoto C.T., Pizzatto R.F., Czczeko L.E.A., Dietz U.A. & Malafaia O. 2010. Estudo das telas cirúrgicas de polipropileno/ poliglecaprone e de polipropileno/polidioxanona/ celulose oxidada regenerada na cicatrização de defeito produzido na parede abdominal de ratos. *ABCD Arq. Bras. Cir. Dig.* 23(2):94-99.
- Sabiston Jr D.C. & Lyerly H.K. 2014. Cicatrização de feridas, p.113-146. In: Townsend Jr C.M., Beauchamp R.D., Evers B.M. & Mattox K.L. (Eds), *Tratado de Cirurgia: a base biológica da prática cirúrgica moderna*. 19ª ed. Elsevier, Rio de Janeiro. 2240p.
- Silva M.F.A. 2012. Cicatrização, p.47-56, 472. In: Oliveira A.L.A. (Ed.), *Técnicas Cirúrgicas em Pequenos Animais*, Elsevier, São Paulo.
- Tolosa E.M.C., Rodrigues C.J., Behmer O.A. & Freitas Neto A.G. 2003. *Manual de Técnicas para Histologia Normal e Patológica*. 2ª ed. Manole, Barueri. 331p.
- Wefer J., Schlote N., Sekido N., Siervert K.D., Wefer A.E., Nunes L., Bakircioglu M.E., Dahyra R. & Tanagho E.A. 2002. Tunica albuginea acellular matrix graft for penile reconstruction in the rabbit: a model for treating Peyronie's Disease. *Int. Braz. J. Urology* 90:326-331.
- Wells P.B., Yeh A.T. & Humphrey J.D. 2006. Influence of glycerol on the mechanical reversibility and thermal damage susceptibility of collagenous tissues. *IEEE Transactions on Biomedical Engineering*, New York, 53(4):747-753.