

Miologia do membro pélvico da paca (*Cuniculus paca* Linnaeus, 1766)¹

Leonardo M. Leal^{2*}, Rafaela M. de Sá³, Fabricio S. de Oliveira³, Tais H.C. Sasahara³, Bruno W. Minto⁴ e Marcia R.F. Machado³

ABSTRACT.- Leal L.M., De Sá R.M., De Oliveira F.S., Sasahara T.H.C., Minto B.W. & Machado M.R.F. 2015. [The myology of the pelvic limb of paca (*Cuniculus paca* Linnaeus, 1766).] Miologia do membro pélvico da paca (*Cuniculus paca* Linnaeus, 1766). *Pesquisa Veterinária Brasileira* 35(Supl.1):21-26. Departamento de Morfologia e Fisiologia Animal, Universidade Estadual Paulista, Via de Acesso Professor Paulo Donato Castellane s/n, Jaboticabal, SP 14884-900, Brazil. E-mail: leonardo.vet@hotmail.com

This study aimed to describe the muscles of the pelvic limb of paca (*Cuniculus paca* Linnaeus, 1766) through anatomical dissection of this region. We used ten adult pacas, males and females, weighing 5 to 10 kg from the group of pacas at the sector of wild animals of FCAV, Unesp-Jaboticabal, SP. The animals were fixed with 10% formaldehyde and preserved in 30% saline solution for anatomical dissection of the pelvis, thigh and leg musculature, with identification of the origin and the insertion of each muscle. Photos were taken and the results were discussed based on the domestic animal, rat and guinea pig literature. In general, the paca musculature resembles the one of domestic animals and other rodents; but some variance in origin and insertion of each muscle and in the fusion of some muscular groups of the bellies was observed.

INDEX TERMS: Myology, pelvic limb, paca, *Cuniculus paca*, anatomy, muscles, rodents, wild.

RESUMO.- Objetivam-se descrever os músculos do membro pélvico da paca (*Cuniculus paca* Linnaeus, 1766), mediante dissecação anatômica dessa região. Foram utilizadas dez *Cuniculus paca* adultas, machos e fêmeas, pesando entre cinco e 10 kg do plantel de pacas do setor de Animais Silvestres da FCAV, Unesp, Jaboticabal/SP. Os animais foram fixados em formaldeído 10% e conservados em solução salina a 30% para dissecação anatômica da musculatura da pelve, coxa e perna, identificando-se a origem e inserção de cada músculo. Os resultados foram fotodocumentados e discutidos com base na literatura sobre animais domésticos, ratos e cobaias. Salvo algumas variâncias na origem e inserção de

cada músculo e na fusão dos ventres de alguns grupos musculares, de forma geral, a musculatura da paca assemelha-se a dos animais domésticos e a de outros roedores.

TERMOS DE INDEXAÇÃO: Miologia, membro pélvico, paca, *Cuniculus paca*, anatomia, músculos, roedor, selvagem.

INTRODUÇÃO

A paca (*Cuniculus paca*, Linnaeus 1766) é uma espécie selvagem pertencente à ordem dos roedores, típica de regiões tropicais (Redford & Robinson 1991), presente em grande parte do território brasileiro e América Latina (Eisenberg & Redford 1999, Lange & Schmidt 2007, Queirolo et al. 2008); alimenta-se de frutas, mas pode consumir outros vegetais e até insetos em períodos de escassez alimentar (Dubost & Henry 2006). Pode atingir 80 cm de comprimento, 12 kg de massa corpórea (Pachaly et al. 2001) e 16 anos de tempo médio de vida (Eisenberg & Redford 1999, Lange & Schmidt 2007, Queirolo et al. 2008).

Entre os mamíferos silvestres do neotrópico, a paca é a mais apreciada por sua carne (Redford & Robinson 1991) e contribui como importante fonte proteica para populações rurais e indígenas dessas regiões (Smythe & Guanti 1995). O Brasil está entre os países com criatórios autorizados

¹ Recebido em 8 de maio de 2015.

Aceito para publicação em 29 de novembro de 2015.

² Departamento de Medicina Veterinária, Faculdade Ingá, Unidade de Ensino Superior Ingá (Uningá), Rodovia PR-317 no.6114, Parque Industrial Duzentos, Maringá, PR 87035-570, Brasil. *Autor para correspondência: leonardo.vet@hotmail.com

³ Departamento de Morfologia e Fisiologia Animal, Faculdade de Ciências Agrárias e Veterinárias (FCAV), Universidade Estadual Paulista (Unesp), Via de Acesso Prof. Paulo Donato Castellane s/n, Jaboticabal, SP 14884-900, Brasil.

⁴ Departamento de Clínica e Cirurgia Veterinária, FCAV-Unesp, Via de Acesso Prof. Paulo Donato Castellane s/n, Jaboticabal, SP 14884-900.

para fins comerciais (Mockrin et al. 2005). Segundo Gomes et al. (2013) a carne da paca apresenta-se sensorialmente semelhante à carne suína e com boa aceitação pelos consumidores, sendo uma espécie selvagem em potencial para a produção comercial de carne para o mercado de carnes vermelhas ou exóticas.

A maior parte dos cortes de carne comumente encontrados na indústria alimentícia são baseados nas divisões anatômicas dos grupos musculares (Mucciolo & Paiva 1943, Almeida Junior et al. 2004). Deste modo, o conhecimento anatômico muscular da espécie é imprescindível para a determinação de seus cortes comerciais.

As características que atendem as condições atribuídas a um modelo animal de experimentação incluem: tamanho adequado, ampla distribuição geográfica, adaptação a ambientes variados, nutrição variada, entre outras (Santos 2006) e neste contexto, pode-se inserir a paca, pois este roedor apresenta tais características.

A ocupação humana em diversos habitats acarreta o aumento na incidência do atropelamento de animais selvagens (Fischer 1997), caça predatória (Leuwenberg 1997) e incêndios florestais (Silveira et al. 1999), com isso os animais de vida livre sofrem traumas cutâneos, nervosos, vasculares, musculares e ósseos, fazendo-se necessário o conhecimento da morfologia da espécie para o tratamento clínico-cirúrgico dessas lesões.

Assim, diante da escassez de trabalhos na literatura sobre a morfologia de espécies selvagens e considerando-se a necessidade do conhecimento anatômico detalhado desta espécie para sua conservação, experimentação e comercialização, objetivou-se descrever a anatomia macroscópica dos músculos do membro pélvico da paca.

MATERIAL E MÉTODOS

A presente metodologia foi aprovada pelo Comitê de Ética no Uso de Animais (CEUA) da Faculdade de Ciências Agrárias e Veterinárias (FCAV) Unesp-Jaboticabal/SP, de acordo com o Colégio Brasileiro de Experimentação Animal (COBEA) sob o número de protocolo 017754/13.

Foram utilizados 10 *Cuniculus paca* adultas, cinco machos e cinco fêmeas, pesando entre cinco e 10kg do plantel de pacas do

setor de Animais Silvestres da FCAV, Unesp-Jaboticabal/SP, que é registrado no Instituto Brasileiro do Meio Ambiente e dos Recursos Naturais Renováveis (IBAMA), como criatório de espécimes da fauna brasileira para fins científicos (cadastro de registro 482508).

A eutanásia foi realizada mediante sedação prévia com meperidina (3mg/kg) associada a midazolam (1mg/kg) pela via intramuscular, anestesia geral com quetamina (25mg/kg) e xilazina (0,5mg/kg) também pela via intramuscular, e por fim injeção intracardíaca de cloreto de potássio 19,1%, dose-efeito, até a parada cardiorrespiratória.

Logo após a eutanásia, no Laboratório de Anatomia da FCAV, Unesp, Jaboticabal/SP, os animais foram fixados por perfusão em solução aquosa de formaldeído a 10% pela artéria carótida direita e conservados em solução salina a 30% (Oliveira 2014) para a posterior dissecação.

Os membros pélvicos, direito e esquerdo, foram dissecados e os músculos da pelve, coxa e perna foram identificados, bem como suas origens e inserções. Os resultados foram fotodocumentados e discutidos com base na literatura disponível sobre o rato (*Mus norvegicus albinus*), a cobaia (*Cavia porcellus*) e os animais domésticos. A nomenclatura anatômica adotada baseou-se na Nomenclatura Anatomica Veterinaria (International Committee on Veterinary Gross Anatomical Nomenclature, 2012).

RESULTADOS

Verificaram-se na conformação do membro pélvico da paca, de forma semelhante nos machos e fêmeas, na região da pelve e coxa, os seguintes músculos: músculo (m.) glúteo superficial; m. glúteo médio; m. glúteo profundo; m. tensor da fáscia lata; m. grácil; m. pectíneo; m. adutor longo; m. adutor curto; m. adutor magno; m. obturador externo; m. obturador interno; m. gêmeos; m. quadrado; m. piriforme; m. sartório; m. bíceps femoral; m. semitendinoso; m. semimembranoso, m. abductor crural caudal e m. quadríceps femoral (m. reto femoral, m. vasto intermédio; m. vasto medial e m. vasto lateral) (Fig.1-3).

Constatou-se em todos os animais que os m. sartório; m. tensor da fáscia lata; m. bíceps femoral e m. semitendinoso se unem, dificultando a delimitação exata de cada músculo (Fig.1A). O mesmo ocorre com os músculos glúteos; o m. glúteo superficial está ligado ao m. glúteo médio; o músculo

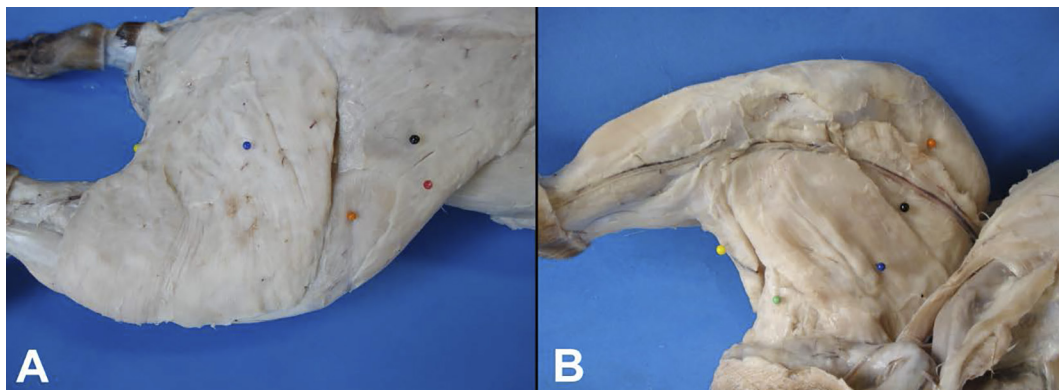


Fig.1. Musculatura superficial da coxa de paca adulta. A pele e a musculatura cutânea foram removidas. (A) Vista lateral, observam-se: m. sartório (bola vermelha), m. tensor da fáscia lata (bola preta), m. vasto lateral (bola laranja), m. bíceps femoral (bola azul) e m. semitendinoso (bola amarela). (B) Vista medial, visibiliza-se: m. vasto medial (bola laranja), porção cranial do m. grácil (bola preta), porção caudal do m. grácil (bola azul), m. semimembranoso (bola verde) e m. semitendinoso (bola amarela).

glúteo profundo por sua vez é bem delimitado e separado dos outros mm. glúteos. Os músculos adutores, magno e curto, também são unidos, todavia o m. adutor magno pode

ser diferenciado macroscopicamente por ser maior, além de possui coloração mais escura e inserção mais distal na diáfise femoral (Fig.3A).

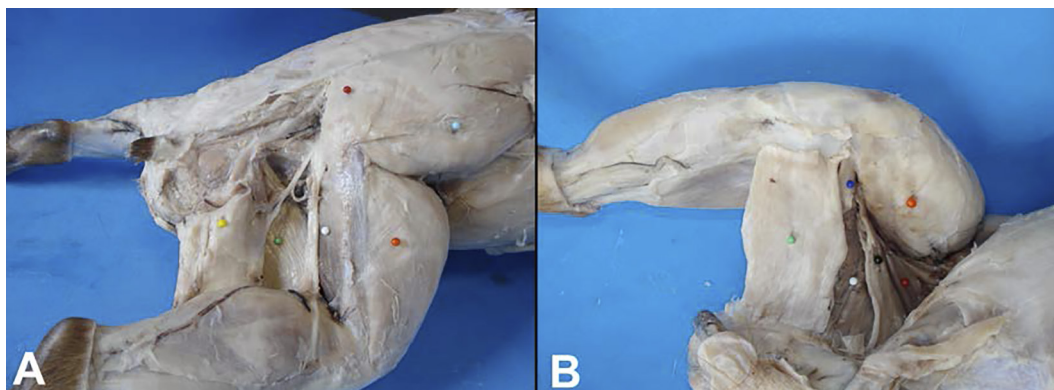


Fig.2. Musculatura da coxa de paca adulta. A pele e a musculatura cutânea foram removidas. (A) Vista lateral, os mm. sártorio, tensor da fáscia lata e bíceps femoral foram removidos; na imagem observa-se: m. glúteo médio (bola azul clara), m. glúteo superficial (bola vermelha), m. vasto lateral (bola laranja), m. adutor magno (bola branca), m. semimembranoso (bola verde) e m. semitendinoso (bola amarela). (B) Vista medial, os mm. grácil e semitendinoso foram removidos; na imagem visibiliza-se: m. vasto medial (bola laranja), m. pectíneo (bola vermelha), m. adutor longo (bola preta), m. adutor magno (bola branca), m. abductor crural caudal (bola azul escura) e m. semimembranoso (bola verde).

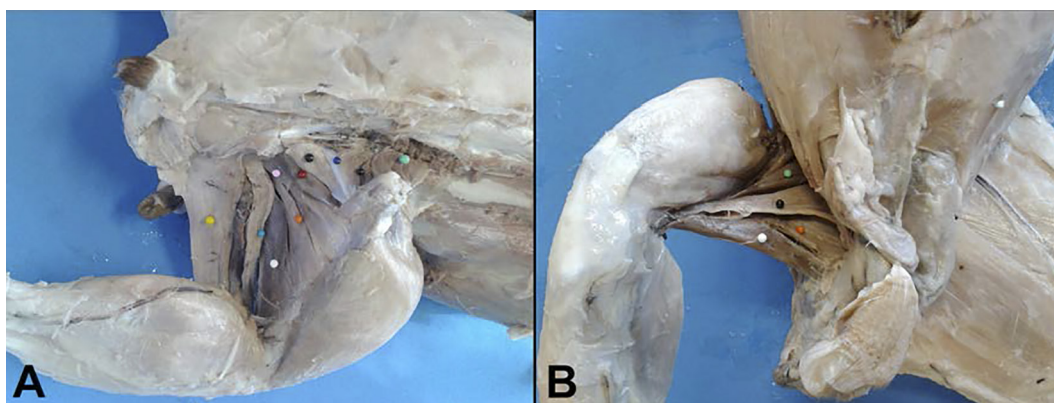


Fig.3. Musculatura profunda da coxa da paca adulta. A pele e a musculatura cutânea foram removidas. (A) Vista dorsolateral, os mm. glúteos, tensor da fáscia lata e bíceps femoral foram removidos; na imagem observa-se: m. piriforme (bola verde clara), m. gêmeos (bolas pretas), tendão do m. obturador interno (bola azul escura), m. quadrado (bola vermelha), m. obturador externo (bola rosa), m. adutor curto (bola laranja), m. adutor magno (bola branca), m. abductor crural caudal (bola azul clara) e m. semimembranoso (bola amarela). (B) Vista ventral, os mm. grácil, semitendinoso, semimembranoso e abductor crural caudal foram removidos; na imagem visibiliza-se: m. pectíneo (bola verde), m. adutor longo (bola preta), m. adutor magno (bola branca) e m. adutor curto (bola laranja).

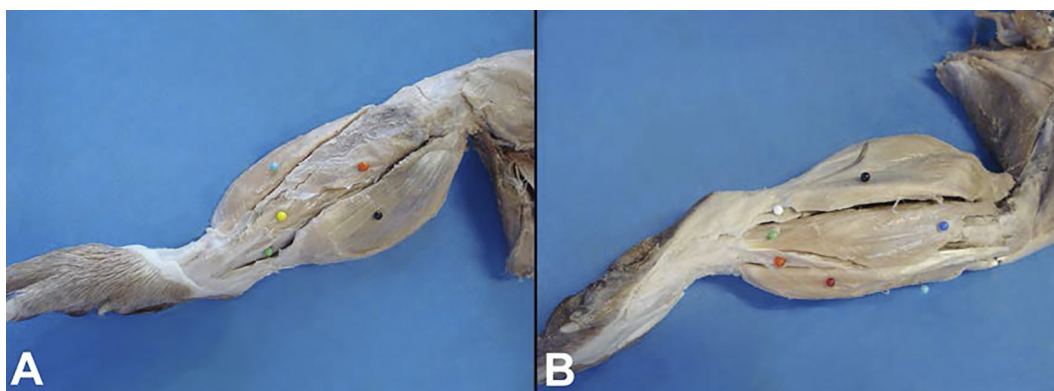


Fig.4. Musculatura superficial da perna da paca adulta. A pele e a musculatura cutânea foram removidas. (A) Vista medial, observa-se: m. tibial cranial (bola azul clara), m. poplíteo (bola laranja), m. flexor medial profundo dos dedos (bola amarela), m. flexor tibial caudal profundo dos dedos (bola verde), m. gastrocnêmio (bola preta). (B) Vista lateral, visibiliza-se: m. tibial cranial (bola azul clara), m. extensor digital longo (bola vermelha), m. fibular longo (bola azul escura), m. fibular curto (bola laranja), m. fibular terceiro (bola verde), m. flexor superficial dos dedos (bola branca) e m. gastrocnêmio (bola preta).

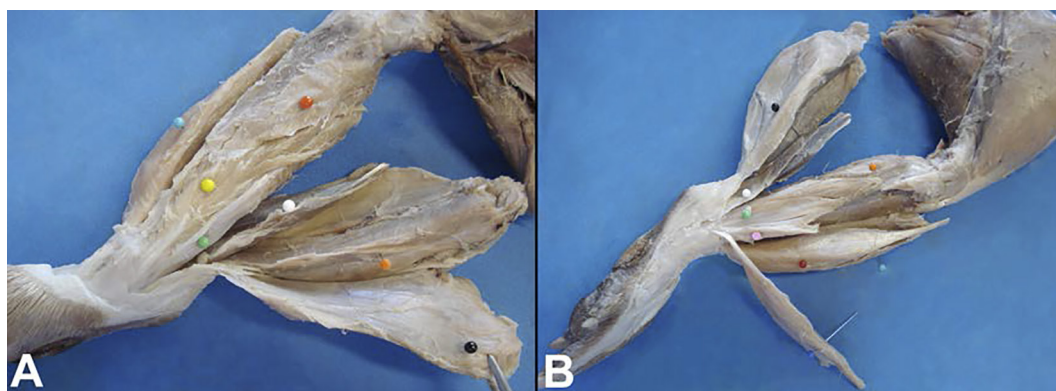


Fig.5. Musculatura profunda da perna da paca adulta. A pele e a musculatura cutânea foram removidas. Os músculos foram liberados de sua origem. (A) Vista medial, observa-se: m. tibial cranial (bola azul clara), m. poplíteo (bola vermelha), m. flexor medial profundo dos dedos (bola amarela), m. flexor tibial caudal profundo dos dedos (bola verde), m. flexor superficial dos dedos (bola laranja), m. sóleo (bola branca) e m. gastrocnêmio (bola preta). (B) Vista lateral, visibiliza-se: m. tibial cranial (bola azul clara), m. extensor digital longo (bola vermelha), m. fibular longo (bola azul escura), m. fibular curto (bola rosa), m. fibular terceiro (bola verde), m. flexor lateral profundo dos dedos (bola laranja), m. sóleo (bola branca) e m. gastrocnêmio (bola preta).

Quadro 1. Listagem, em ordem alfabética, da origem e inserção dos músculos do membro pélvico de paca (*Cuniculus paca*). Jaboticabal/SP, 2014

Músculo	Origem	Inserção
Abdutor crural caudal	Tuberosidade isquiática ventral	Côndilo medial do fêmur
Adutor curto	Face caudal e ventral da sínfise púbica	Diáfise proximal do fêmur
Adutor longo	Face crânio ventral do púbis	Diáfise caudal média do fêmur
Adutor magno	Face ventral do ísquio e púbis	Diáfise distal do fêmur
Bíceps femoral	Vértebra sacrocaudal, fásia lombar e tuberosidade isquiática	Fásia femoral e tibial (joelho a tibia)
Extensor digital longo	Epicôndilo lateral do fêmur	Falange distal de cada dígito
Fibular curto	Superfície lateral da fíbula e membrana interóssea	Maléolo lateral da tuberosidade do quinto metatarso
Fibular longo	Superfície cranio lateral da cabeça e corpo proximal da fíbula	Sesamoide médio ventral do metatarso v
Fibular terceiro	Superfície lateral da cabeça e corpo da fíbula	Aspecto dorsolateral da falange distal do dígito
Flexor lateral profundo dos dedos	Proximal caudolateral tibia e fíbula	Falange distal de cada dígito
Flexor medial profundo dos dedos	Caudomedial proximal da tibia	Falange distal do I dígito.
Flexor superficial dos dedos	Fossa supracondilar do fêmur	Falange media de cada dígito
Flexor tibial caudal profundo dos dedos	Corpo caudal proximal da tibia	Falange distal de cada dígito
Gastrocnêmio	Lateral e medial epicôndilo e fabela	Superfície ventrocaudal do calcâneo
Gêmeos	Tuberosidade isquiática e ramo lateral do ílio caudal	Região medial da fossa trocântérica
Grácil	Aponeurose da sínfise púbica	Aponeurose com a fásia medial da coxa e crista tibial
Glúteo médio	Asa do ílio, vértebras sacrais e fásia glútea	Trocanter maior
Glúteo profundo	Asa do ílio	Trocanter maior
Glúteo superficial	Processos espinhosos das vértebras lombares, sacrais	Trocanter maior
Obturador externo	Sínfise púbica, borda cranial do púbis e borda caudal do forame obturado	Fossa trocântérica
Obturador interno	Região medial do ísquio, ílio e púbis (forame obturador)	Fossa trocântérica
Pectíneo	Ramo cranial do púbis	Diáfise caudal proximal do fêmur
Piriforme	Processo transversal das vértebras sacrais	Borda proximal do trocanter maior
Poplíteo	Epicôndilo lateral do fêmur	Corpo medial da tibia
Quadrado	Tuberosidade isquiática	Base do trocanter menor
Reto femoral	Corpo (porção caudal) do ílio	Patela
Sartório	Asa do ílio e fásia lombar	Fásia lata femoral (patela)
Semimembranoso	Tuberosidade isquiática	Parte cranial (côndilo medial do fêmur), parte caudal (côndilo medial da tibia)
Semitendinoso	Tuberosidade isquiática	Fásia medial da tibia
Sóleo	Cabeça da fíbula caudolateral	Tendão calcâneo comum
Tensor da fásia lata	Asa do ílio e fásia lombar	Fásia lata femoral (joelho)
Tibial cranial	Côndilo lateral da tibia e crista da tibia	Sesamoide mediotarsal e medial primeiro metatarso
Vasto intermédio	Diáfise femoral proximal lateral e medial	Patela
Vasto lateral	Diáfise femoral proximal lateral	Patela
Vasto medial	Diáfise femoral proximal medial	Patela

O músculo semimembranoso possui uma banda medial e uma banda lateral, e entre essas bandas, caudalmente ao m. abdutor crural caudal, notou-se a presença de uma fina faixa muscular bem delimitada de coloração escura com a mesma origem e inserção das demais faixas musculares do m. semimembranoso. Destaca-se que essa estrutura encontra-se internamente ao m. semimembranoso e sua observação só ocorre mediante dissecação detalhada entre as bandas medial e lateral. (Fig.3A).

Embora possua a mesma origem e inserção, observou-se que o músculo grácil possui duas faixas, uma cranial e uma caudal (Fig.1B).

Notou-se a presença de um músculo, bem delimitado, ligando o ílio ao trocanter maior, cranialmente e com mesma origem e inserção que o m. gêmeos, abaixo do músculo piriforme.

Verificaram-se os seguintes músculos da perna: m. poplíteo, m. tibial cranial; m. extensor digital longo; m. fibular longo; m. fibular curto; m. fibular terceiro; m. flexor lateral profundo dos dedos; m. flexor medial profundo dos dedos; m. flexor tibial caudal profundo dos dedos; m. flexor superficial dos dedos; m. sóleo e m. gastrocnêmio (Fig.4 e 5).

A origem e a inserção de cada músculo do membro pélvico da paca foram identificadas e estão listadas em ordem alfabética no Quadro 1.

DISCUSSÃO

Diferentemente da técnica usual de conservação de peças anatômicas em solução de paraformaldeído 10% para posterior dissecação e identificação da musculatura (Rodrigues 2010), no presente estudo, realizou-se a conservação das estruturas em solução salina a 30% por no mínimo 30 dias. A solução salina é uma nova e boa opção de conservação de peças anatômicas por não ser tóxica, não ser inflamável, ter baixo custo e manter boa conservação das estruturas anatômicas (Oliveira 2014).

De forma geral, os músculos que compõem o quadril e a coxa dos animais domésticos, m. glúteo superficial, m. glúteo médio, m. glúteo profundo, m. tensor da fáscia lata, m. grácil, m. pectíneo, m. adutor longo, m. adutor curto, m. adutor magno, m. obturador externo, m. obturador interno, m. gêmeos, m. quadrado, m. piriforme, m. sartório, m. bíceps femoral, m. semitendinoso, m. semimembranoso, m. abdutor crural caudal e grupo quadríceps femoral (Nickel et al. 1986, Dyce et al. 2010, König & Liebich 2011), são os mesmos observados na paca. Todavia na paca, a origem e inserção de cada músculo, bem como seus ventres podem variar quando comparada às espécies domésticas e a outros roedores.

Na musculatura superficial da coxa e quadril da paca, os músculos: sartório; tensor da fáscia lata; bíceps femoral e semitendinoso são unidos, assim como observado no rato (Greene 1955), fato que dificulta a delimitação exata de cada grupo muscular. Nos carnívoros domésticos tais músculos são independentes. Nos suínos e bovinos, o glúteo superficial une-se ao bíceps femoral, e por vezes, incorpora-se ainda ao músculo semitendinoso. Nos equinos, o músculo tensor da fáscia lata se liga ao glúteo superficial (Nickel et al. 1986, Dyce et al. 2010, König & Liebich 2011).

Na paca, a união dos ventres musculares, que dificulta a individualização de cada músculo, não se restringe a musculatura superficial. Nesses roedores, os ventres musculares do m. glúteo superficial e do m. glúteo médio também estão intimamente ligados. Nos ungulados domésticos o m. glúteo médio une-se ao músculo piriforme, todavia, o m. glúteo superficial é bem delimitado e facilmente isolado do músculo glúteo médio (König & Liebich 2011). Greene (1955), Cooper & Schiller (1975) não descrevem, respectivamente, no rato e na cobaia, a união dos músculos glúteus superficial e médio.

Na paca, da mesma forma que ocorre no cão, no suíno, no rato e na cobaia os músculos adutores magno e curto são fusionados (Greene 1955, Cooper & Schiller 1975, König & Liebich 2011). Dyce et al. (2010) acreditam que a subdivisão dos adutores (longo, curto e magno) é desnecessária e consideram todo o grupo como um único músculo, o músculo adutor.

Nos carnívoros o m. sartório possui duas porções bem delimitadas, uma craniomedial e outra craniolateral (Dyce et al. 2010). Na paca, o m. sartório, além de unido ao tensor da fáscia lata como no rato (Greene 1955) diferencia-se por possuir apenas uma porção craniolateral, assim como observado também nos equinos (König & Liebich 2011); todavia na paca e nas demais espécies domésticas, a origem do músculo sartório ocorre na crista ilíaca e no cavalo, ela se dá na fáscia ilíaca no teto abdominal (Dyce et al. 2010).

Da mesma forma que no rato e na cobaia, o m. grácil, na paca, possui duas bandas (caudal e cranial), ambas com as mesmas origens e inserções na face medial da coxa (Greene 1955, Cooper & Schiller 1975). Diferentemente, nas espécies domésticas, o m. grácil possui apenas uma única banda, vasta, porém delgada (Dyce et al. 2010).

Não se observou na literatura consultada descrições sobre a fina faixa muscular, bem delimitada, localizada caudalmente ao m. abdutor crural caudal e envolta pelas fibras musculares do m. semimembranoso ora verificadas na paca. Por possuir a mesma origem e inserção das demais fibras do m. semimembranoso e conseqüentemente a mesma função de adução, pronação e flexão do membro caudalmente (Nickel et al. 1986); acredita-se que na paca esta faixa muscular faça parte do m. semimembranoso.

No presente estudo, acredita-se que o músculo observado ligando o ílio ao fêmur, logo abaixo (profundo) ao músculo piriforme, integre a porção cranial do m. gêmeos, pois ambos possuem a mesma origem no ramo lateral do ílio caudal e mesma inserção na região medial da fossa trocânica (König & Liebich 2011); embora na literatura consultada, nenhum autor faça alusão a essa estrutura.

Apesar de possuírem origens diferentes, na paca, o músculo vasto intermédio não é bem delimitado, une-se, em toda sua extensão, lateralmente ao m. vasto lateral e medialmente ao m. vasto medial. Nos animais domésticos, no rato e na cobaia, os músculos do quadríceps são mais facilmente isolados, possuem origens distintas e se unem apenas na região distal da coxa para inserirem na patela (Greene 1955, Cooper & Schiller 1975, Dyce et al. 2010, König & Liebich 2011).

Tal qual se observou na musculatura do quadril e coxa, os músculos da perna da paca também são bem desenvol-

vidos. A descrição da musculatura da perna dos quadrúpedes domésticos e selvagens é bem variável entre as espécies. Na paca, observou-se os músculos: poplíteo, tibial cranial, extensor digital longo, fibular longo, fibular curto, fibular terceiro, flexor lateral profundo dos dedos, flexor medial profundo dos dedos, flexor tibial caudal profundo dos dedos, flexor superficial dos dedos, sóleo e gastrocnêmio. No cão o m. sóleo é ausente, o m. flexor superficial dos dedos é bem desenvolvido quando comparado a outras espécies domésticas e o fibular terceiro é irrelevante. O músculo fibular terceiro é mais importante no cavalo. Nos ruminantes domésticos e equinos, o m. sóleo é bem desenvolvido. Especialmente nos equinos, não se verifica o m. flexor digital superficial, pois este músculo encontra-se infiltrado por tecido conjuntivo e se torna totalmente tendíneo (Dyce et al. 2010).

Comparativamente ao rato e a cobaia, os músculos da perna da paca são semelhantes (Greene 1955, Cooper & Schiller 1975). Todavia, na paca o músculo sóleo está localizado cranialmente ao m. flexor superficial dos dedos que por sua vez encontra-se envolvido pelo m. gastrocnêmio; no rato e na cobaia a situação é inversa, o m. sóleo está envolvido pelo m. gastrocnêmio e caudalmente ao m. flexor superficial dos dedos.

Em geral, a musculatura na paca se assemelha aos animais domésticos e outros roedores, apesar de algumas variações na origem e inserção de cada músculo e na fusão dos ventres de alguns grupos musculares terem sido observadas.

Agradecimentos.- Ao Conselho Nacional de Desenvolvimento Científico e Tecnológico (CNPq) PIBIC/PROPe, Unesp 29468.

REFERÊNCIAS

- Almeida Júnior G.A.D., Costa C., Monteiro A.L.G., Garcia C.A., Munari D.P & Neres M.A. 2004. Qualidade da carne de cordeiros criados em creep feeding com silagem de grãos úmidos de milho. *Revta Bras. Zootec.* 33: 1039-1047.
- Cooper G. & Schiller A.L. 1975. *Anatomy of the Guinea Pig*. Harvard University, Cambridge.
- Dubost G. & Henry O. 2006. Comparison of diets of the acouchy, agouti and paca, the three largest terrestrial rodents of French Guianan forests. *J. Trop. Ecol.*, Cambridge. 22:641-651.
- Dyce J.M., Sack W.O & Wensing C.I.G. 2010. *Tratado de Anatomia Veterinária*. Elsevier, Rio de Janeiro.
- Eisenberg J.F. & Redford K.H. 1999. *Mammals of the Neotropics: the central neotropics Ecuador, Peru, Bolivia and Brazil*. University of Chicago, Chicago.
- Fischer W.A. 1997. Efeitos da BR-262 na mortalidade de vertebrados silvestres: síntese naturalística para a conservação da região do Pantanal, MS. Dissertação de Mestrado em Ecologia e Conservação, Universidade Federal de Mato Grosso do Sul, Campo Grande.
- Gomes C., Karam L.B. & Macedo R.E.F. 2013. Quality attributes of paca meat (*Agouti paca*): sensory profile and shear force. *Arq. Bras. Med. Vet. Zootec.* 65:559-565.
- Greene E.C. 1955. *Anatomy of the Rat*. Hafner Publishing, New York.
- International Committee on Veterinary Gross Anatomical Nomenclature 2012. *Nomina Anatomica Veterinaria*. 5th ed. World Association on Veterinary Anatomist, Knoxville.
- König H.E. & Liebich H.G. 2011. *Anatomia dos Animais Domésticos*. Art-med, Porto Alegre.
- Lange R.R. & Schmidt E.M.S. 2007. Rodentia: roedores silvestres (capivara, cutia, paca, ouriço), p.475-491. In: Cubas Z.S., Silva J.C.R. & Catão-Dias J.A. (Eds), *Tratado de Animais Selvagens: medicina veterinária*. Roca, São Paulo.
- Leuwenberg F. 1997. Edentata as a food resource: subsistence hunting by Xavante Indians, Brazil. *Edentata* 3:4-5.
- Mockrin M.H., Bennet E.L. & Labruna D.T. 2005. Wildlife farming: viable alternative to hunting in tropical forests? WCS Working Paper n.23, Wildlife Conservation Society, New York.
- Mucciolo P. & Paiva O.M. 1943. Cortes de carne suína, ovina e caprina em São Paulo: bases óssea e muscular dos diversos segmentos. *Revta Fac. Med. Vet., USP*, 2:151-164.
- Nickel R., Schummer A., Seiferle E., Wilkeens H., Wille K.H. & Frewein J. 1986. *Muscles of the hind or pelvic limb*. Verlag Paul Parey, Berlin.
- Oliveira F.S. 2014. Assessing the effectiveness of 30% sodium chloride aqueous solution for the preservation of fixed anatomical specimens: a 5-year follow-up study. *J. Anatomy* 225:118-121.
- Pachaly J.R., Acco A., Lange R.R., Nogueira T.M.R., Nogueira M.F. & Ciffoni E.M.G. 2001. Order Rodentia (Rodents), p.225-237. In: Fowler M.E. & Cubas Z.S. (Eds), *Biology, Medicine, and Surgery of South American Wild Animals*. State University Press, Iowa.
- Queirolo D., Vieira E., Emmons L. & Samudio R. 2008. *Cuniculus paca*. IUCN Red List of Threatened Species, Version 2010.1. <www.iucnredlist.org>
- Redford K.H. & Robinson J.G. 1991. Subsistence and commercial uses of wildlife in Latin America, p.6-23. In: Robinson J.G. & Redford K.H. (Eds), *Neotropical Wildlife Use and Conservation*. University of Chicago Press, Chicago.
- Rodrigues H. 2010. *Técnicas Anatômicas*. G.M. Gráfica & Editora, Vitória.
- Santos B.F. 2006. Modelo animal, p.23-24. In: Andrade A., Pinto S. & Oliveira R.S. (Eds), *Animais de Laboratório: criação e experimentação*. Fio-cruz, Rio de Janeiro.
- Silveira L., Rodrigues F.H.G., Jácomo A.T.A. & Filho J.A.F.D. 1999. Impact of wildfires on the megafauna of Emas National Park, Central Brazil. *Oryx* 33:108-114.
- Smythe N. & Guanti O.B. 1995. La domesticación y cría de la paca (*Agouti paca*). *Guía de Conservación* n.26, Roma. <<http://www.fao.org/docrep/006/V4940S/V4940s04.htm>>